Douleurs pelvi périnéales d'origine neurogène

La place du radiologue

Dr Valérie LAIGLE QUERAT
Radiologue groupe Iris Grim Nantes

Dr. Amélie Levesque
Algologue CHU Nantes

Innervation pelvienne vs périnéale ?

A

PÉRINÉE = Tout ce qui se trouve à partir et en dessous des élévateurs ani !!

C’est-à-dire les appareils érecteurs et organes génitaux externes
Et les sphincters

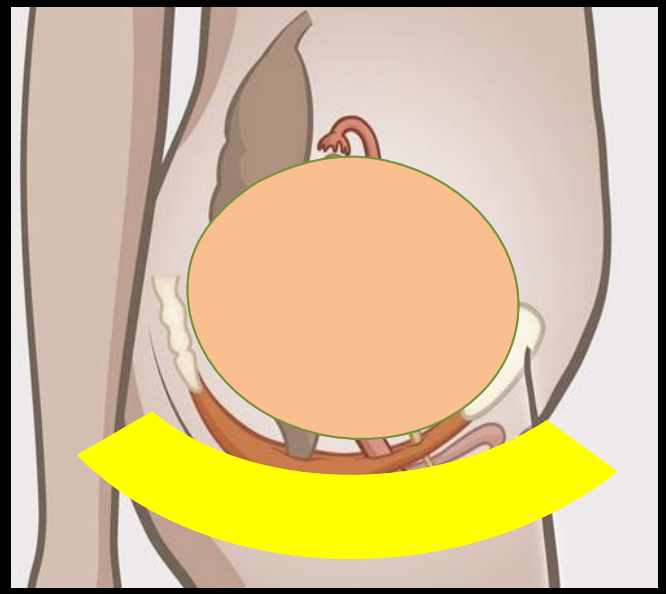

PERINEE
Innervation mixte
Somatique
végétative

PELVIS
Innervation exclusivement végétative

A

DOULEURS *PELVIENNES* NEUROGÈNES

PELVIS

A

- Discerner:
  - La cavité pelvienne
  - La paroi pelvienne

Cavité pelvienne

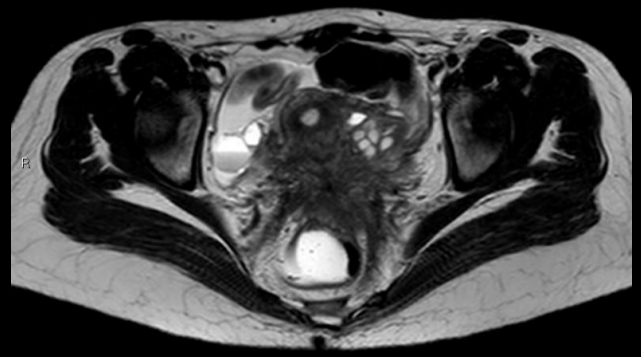

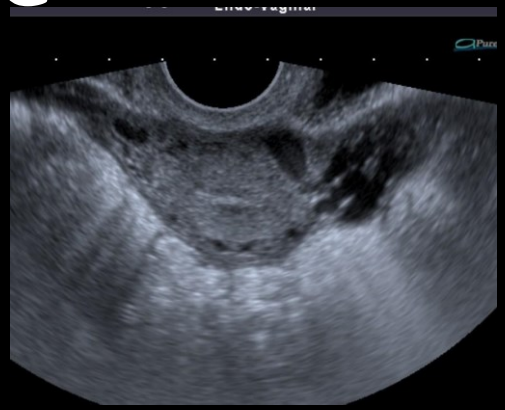

Examen Clinique:
Orientation diagnostique

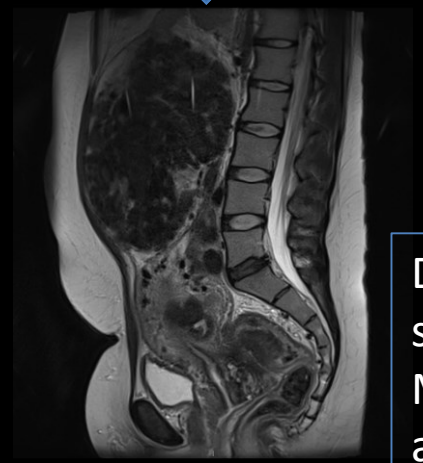

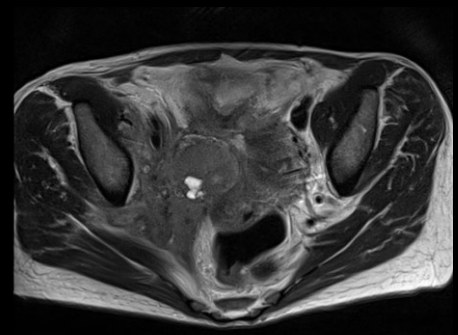

Douleurs neurogènes mal systématisées (végétatif)
Modalité d'imagerie et protocoles adaptés selon l'orientation clinique (signes fonctionnels associés).

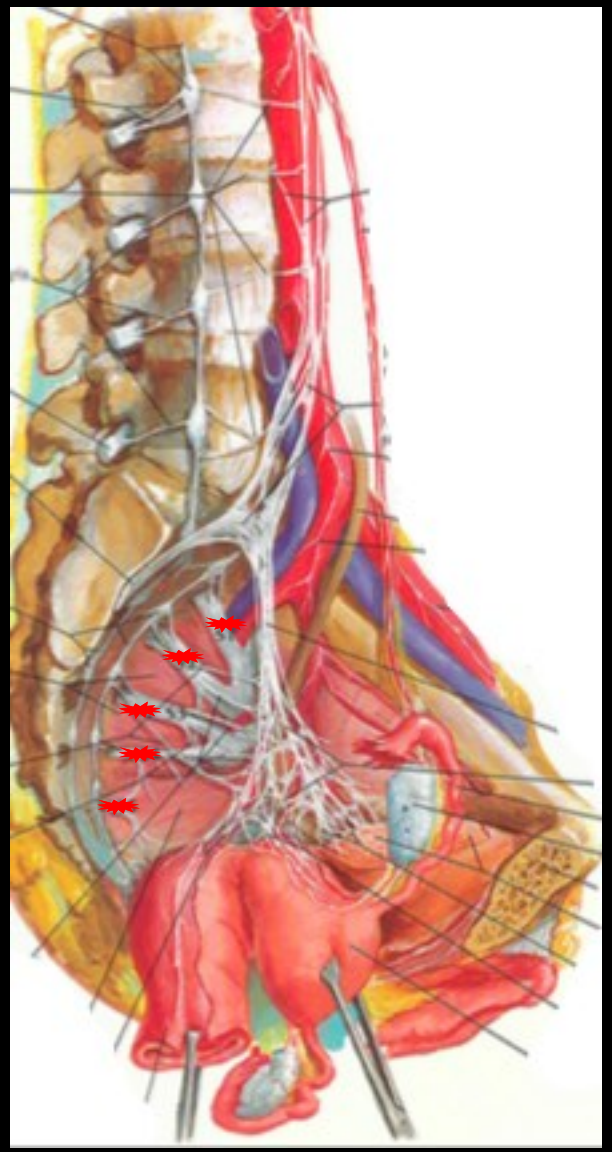

Douleur de trajet radiculaire
En cas de lésion postérieure

Mais pathologie pelvienne postérieure potentiellement responsable de lésion tronculaire et douleurs neuropathiques en dehors de la cavité pelvienne!

(Périnéale, sciatique, glutéale, obturatrice)

Cas mme F. Douleurs S2

- Patiente opérée d’une endométriose pelvienne profonde postérieure
- Douleurs de territoire S2 et glutéale droite à 3 semaines post opératoire

Axial T2. IRM préopératoire

Axial T2. IRM postopératoire

V

- Dénervation du muscle piriforme droit
- Racine S2: fibrose périphérique, pas de compression extrinsèque

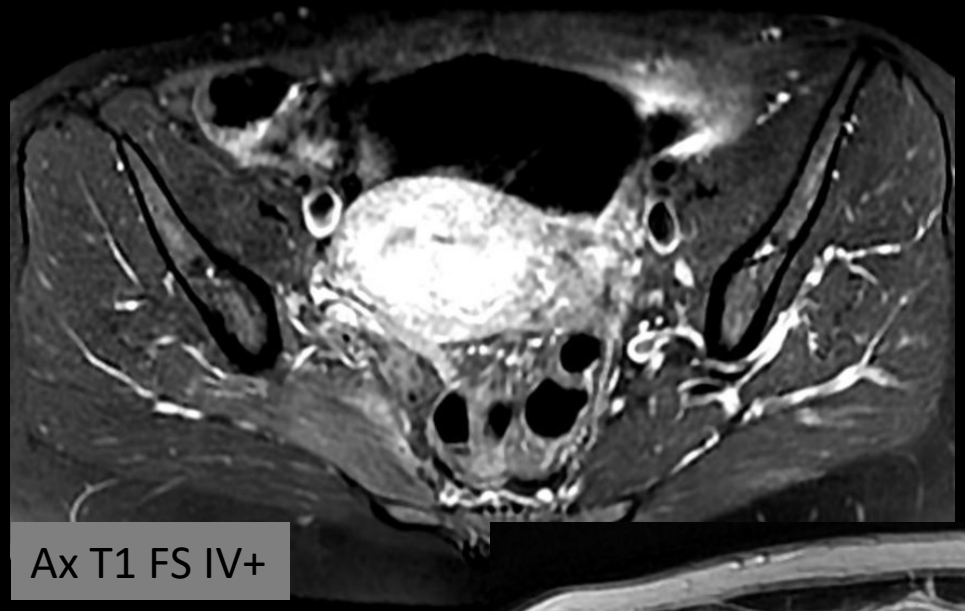

Ax T1 FS IV+

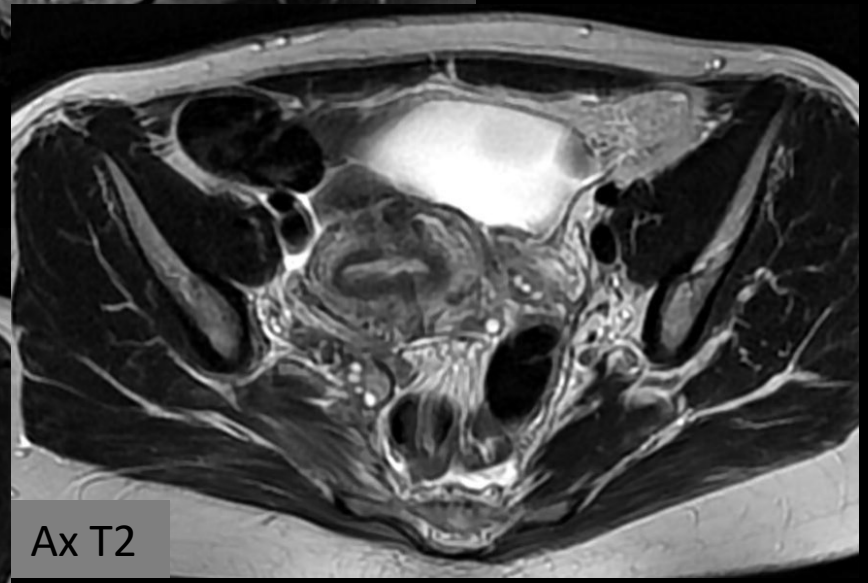

Ax T2

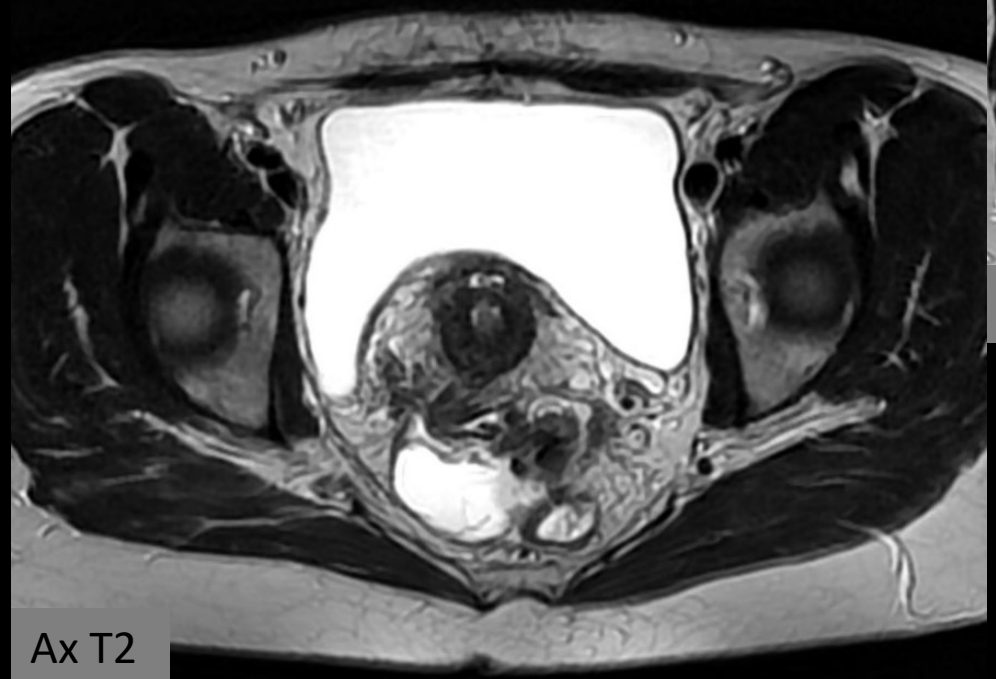

Ax T2

V

Douleurs projetées dans la région pelvienne

Lésionnelles :

- Éliminer toute cause de compression des racines L1 et Th12
- Jonction pyélo-urétérale
- Lithiase urétérale
- Fibrose rétropéritonéale
- Anévrysme aortique

Fonctionnelle :

- DIM (sd de Maigne) : pas de traduction radiologique

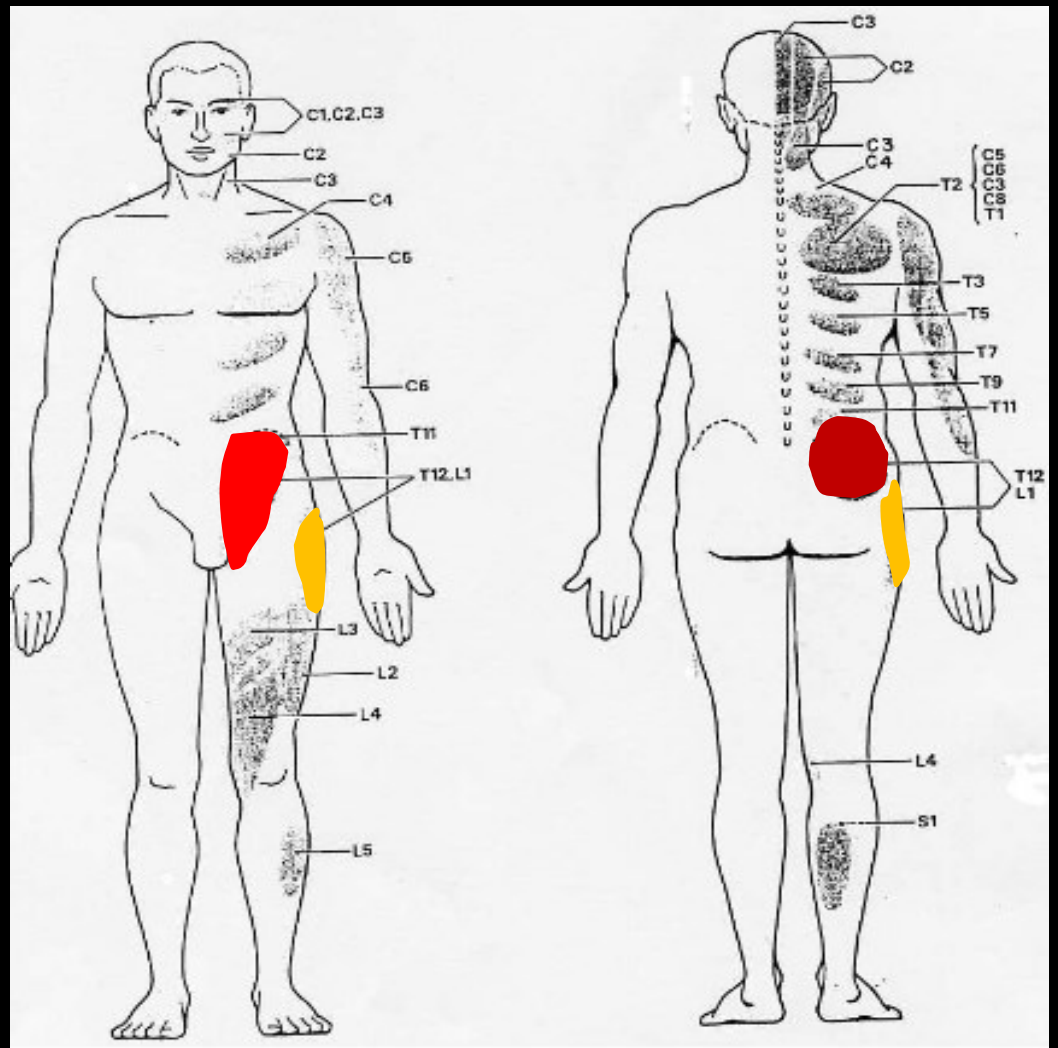

Cartographie de Robert Maigne

A

Douleurs de la région pelvienne

A

- ACNES

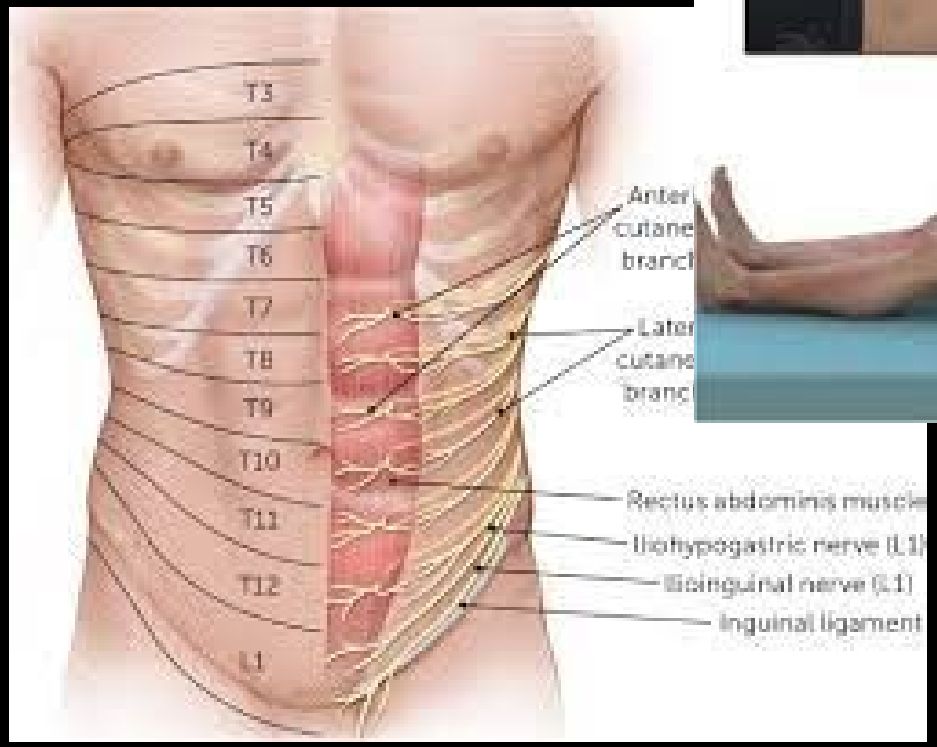

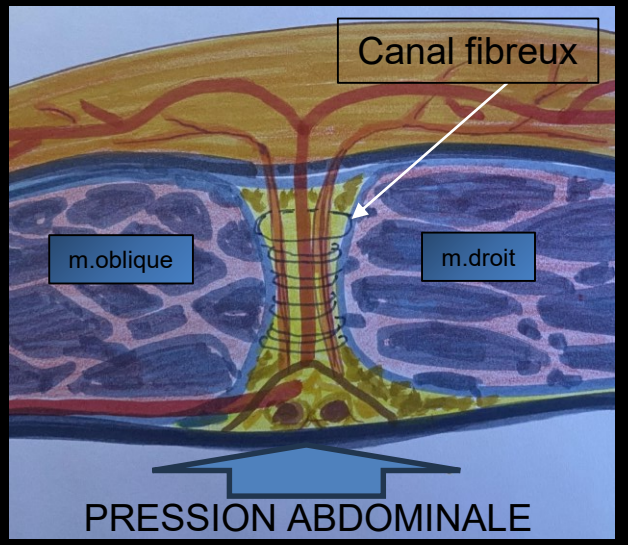

traitements

A

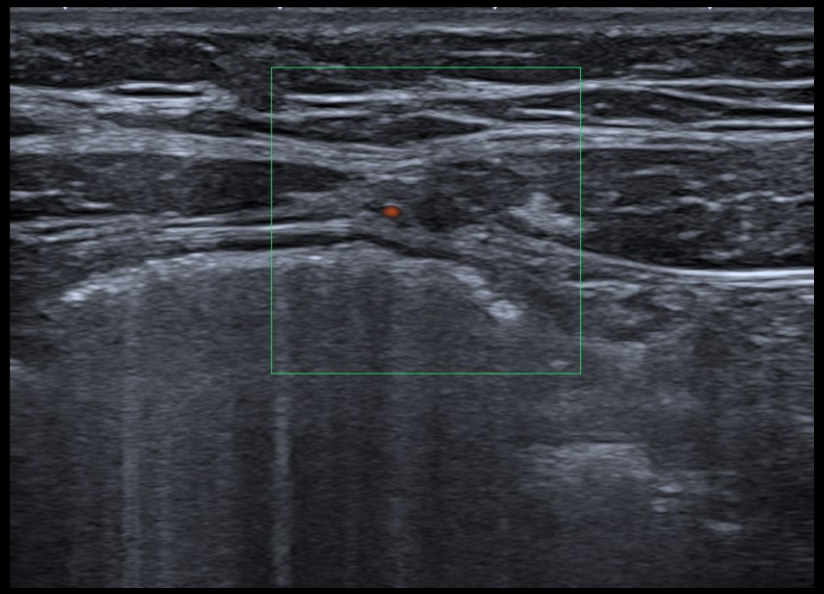

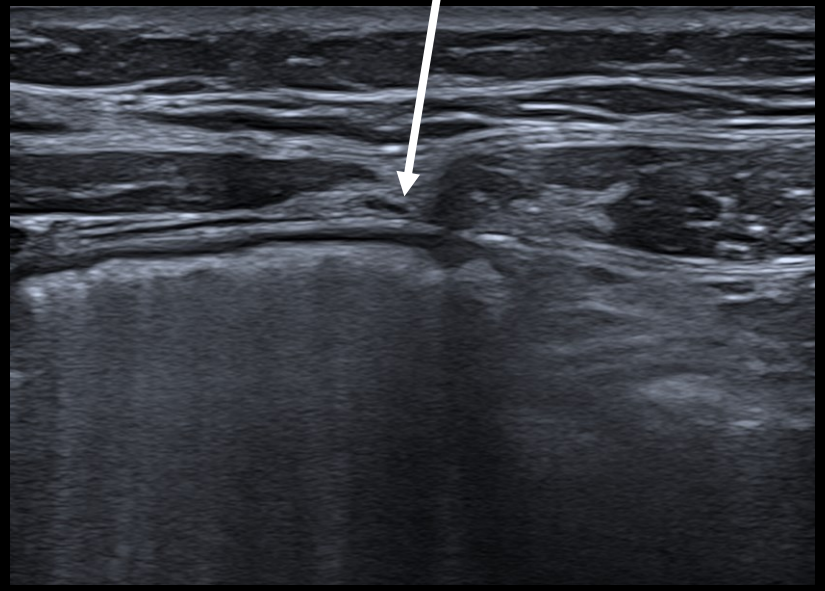

infiltration corticoïdes
RFP/Cryoablation
+/- chirurgie

MOL FMU, et al. Adding steroids to lidocaine in a therapeutic injection regimen for patients with abdominal pain due to anterior cutaneous nerve entrapment syndrome (ACNES): a single blinded randomized clinical trial. Scand J Pain 2018;18:505-12.

DOULEURS *PÉRINÉALES* NEUROGÈNES

Territoires d'innervation périnéale

A

Principalement somatique:

- Nerf PUDENDAL+++
- Nerf clunéal inférieur
- Nerfs ilio inguinal et génito fémoral
- nerf glutéal postérieur

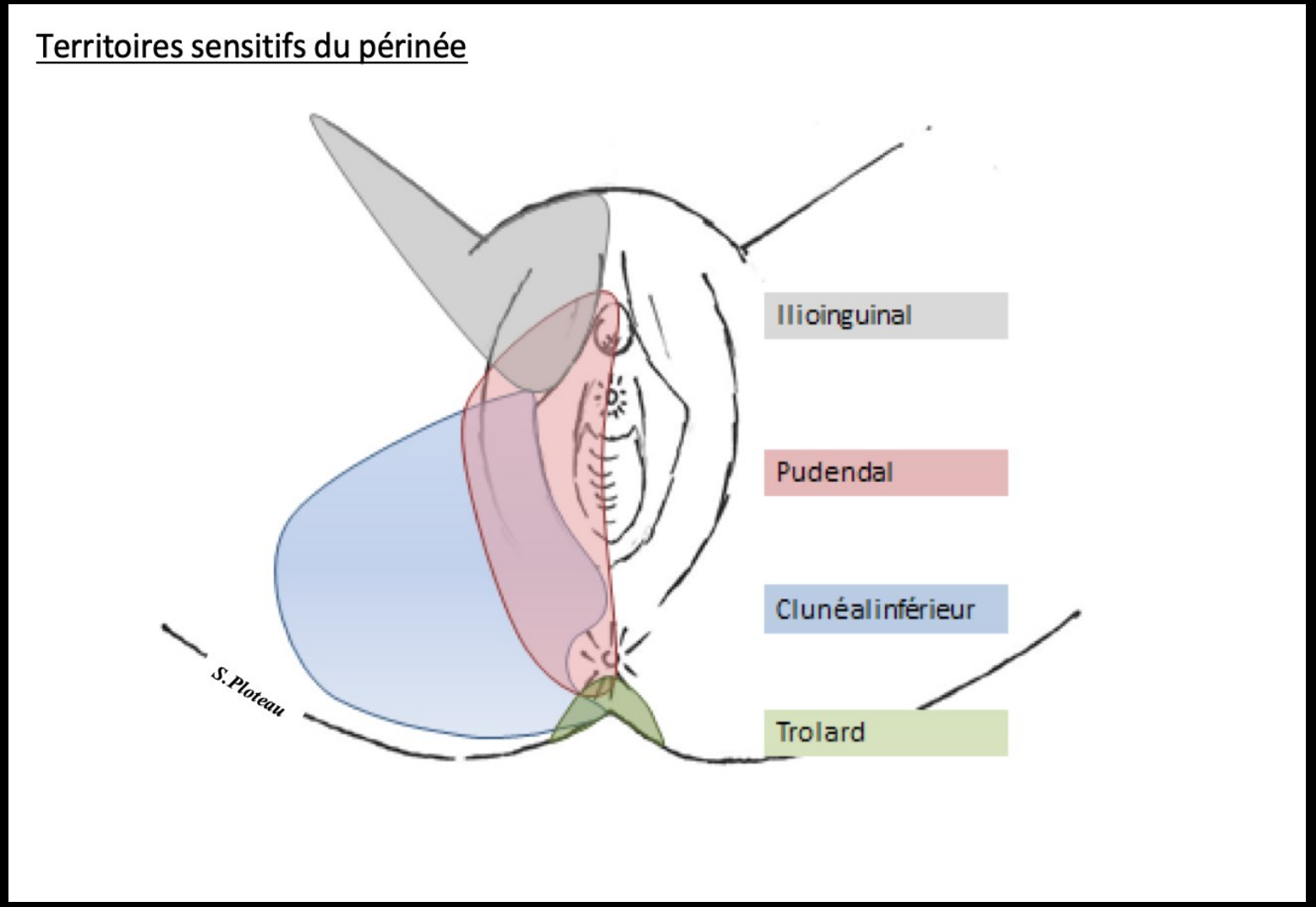

Névralgie pudendale

A

1. Douleur dans le territoire du nerf pudendal

2. Aggravée en position assise

3. Sans réveil nocturne

4. Sans déficit sensitif objectif

5. Ayant un bloc diagnostique du nerf pudendal positif

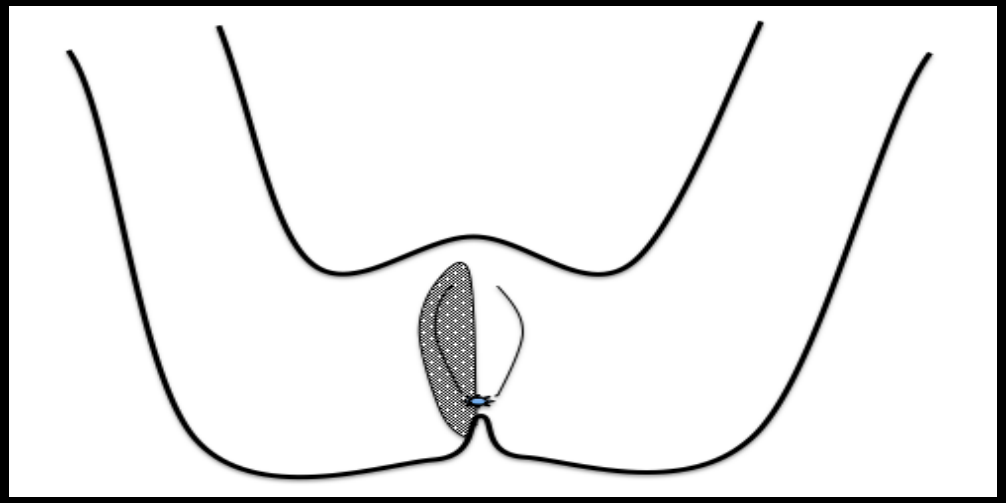

- Anus
- Scrotum/vulve
- Verge jusqu'au gland/clitoris

Ce n'est pas le coccyx !
Ce n'est pas le pubis!
Pas les plis inguinaux ,
Pas les fesses…

Anatomie du nerf pudendal

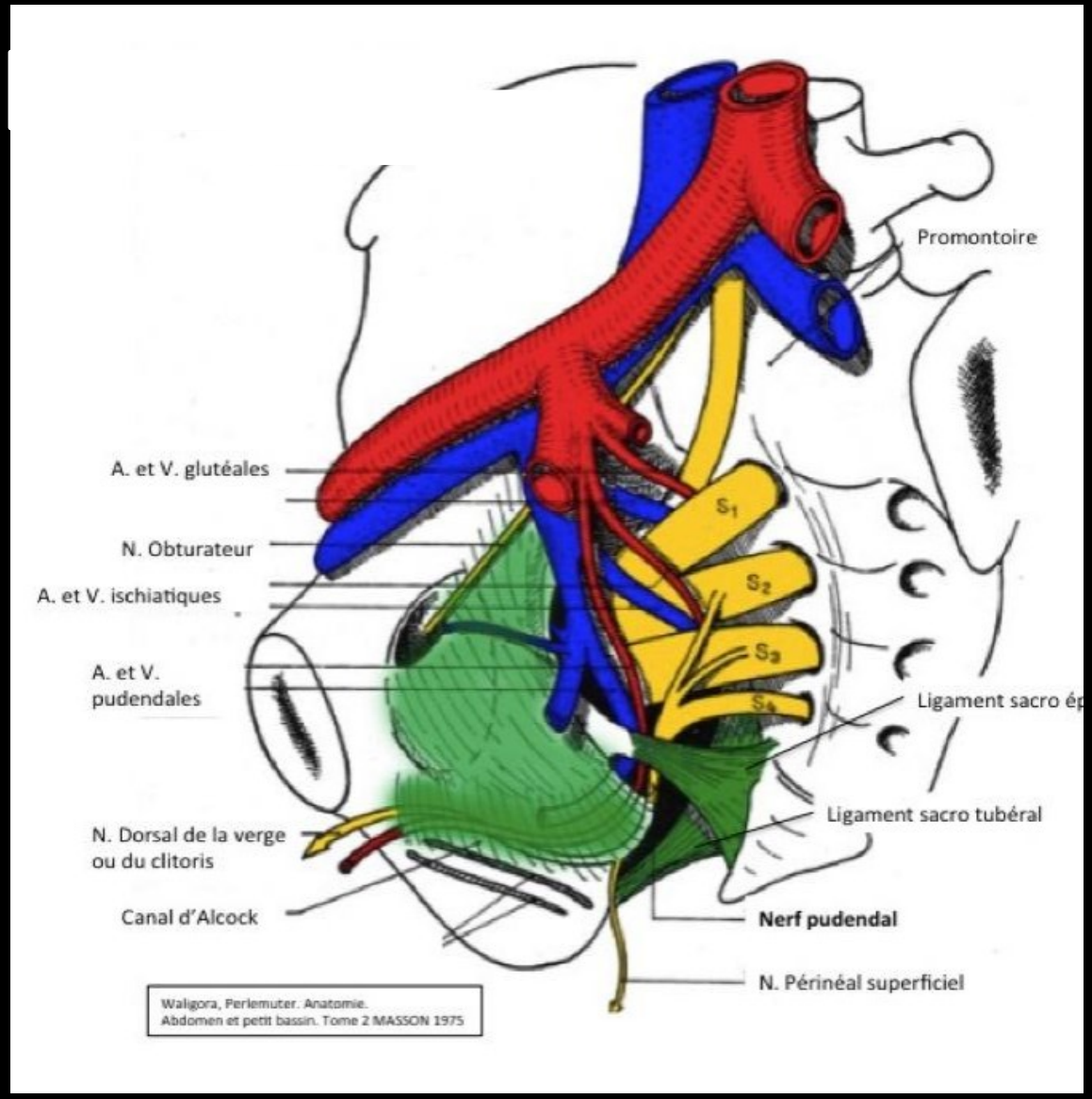

- S3 S2-S4
- Sortie cavité pelvienne par grande échancrure sciatique: trajet glutéal
- En arrière de l'épine sciatique ou portion distale du LSE
- Canal pudendal (d'Alcock), accompagné de son pédicule vasculaire.

Robert R, Labat J-J, Riant T, Louppe J-M, Hamel O.
The pudendal nerve: clinical and therapeutic morphogenesis, anatomy, and physiopathology.
Neurochirurgie. oct 2009;55(4-5):463-9.

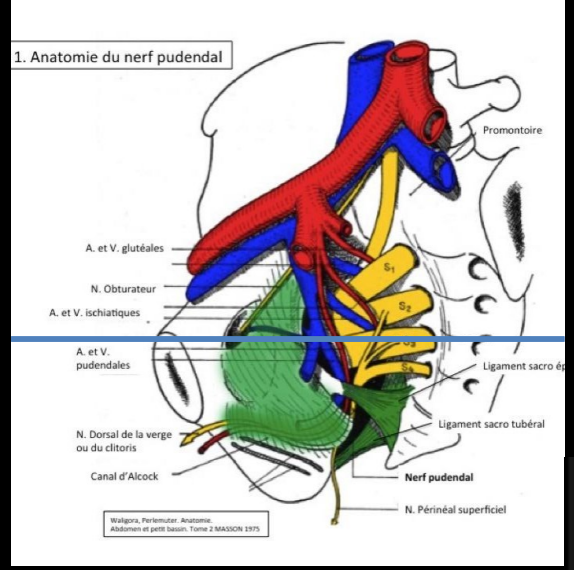
1. Anatomie du nerf pudendal
Promontoire
A. et V. glutéales
N. Obturateur
A. et V. ischiatiques
A. et V. pudendales
Ligament sacro ép
Ligament sacro tubéral
N. Dorsal de la verge ou du clitoris
Canal d'Alcock
Nerf pudendal
N. Périnéal superficiel
Walgora, Perlemuter. Anatomie. Abdomen et petit bassin. Tome 2 MASSON 1975

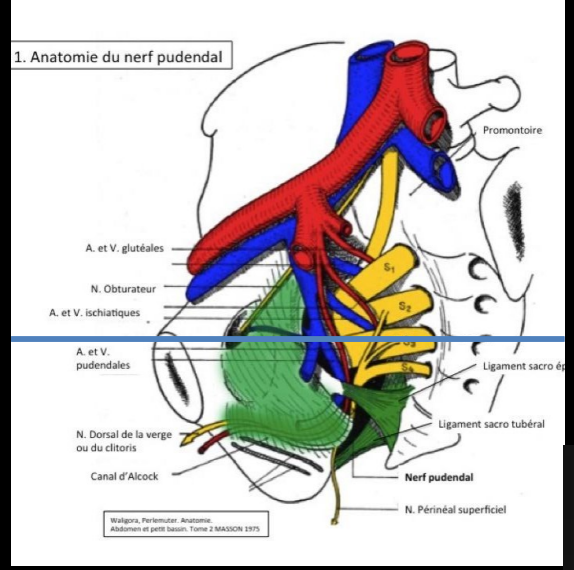
1. Anatomie du nerf pudendal
Promontoire
A. et V. glutéales
N. Obturateur
A. et V. ischiatiques
A. et V. pudendales
Ligament sacro ép
Ligament sacro tubéral
N. Dorsal de la verge ou du clitoris
Canal d'Alcock
Nerf pudendal
N. Périnéal superficiel
Walgora, Perlemuter. Anatomie. Abdomen et petit bassin. Tome 2 MASSON 1975

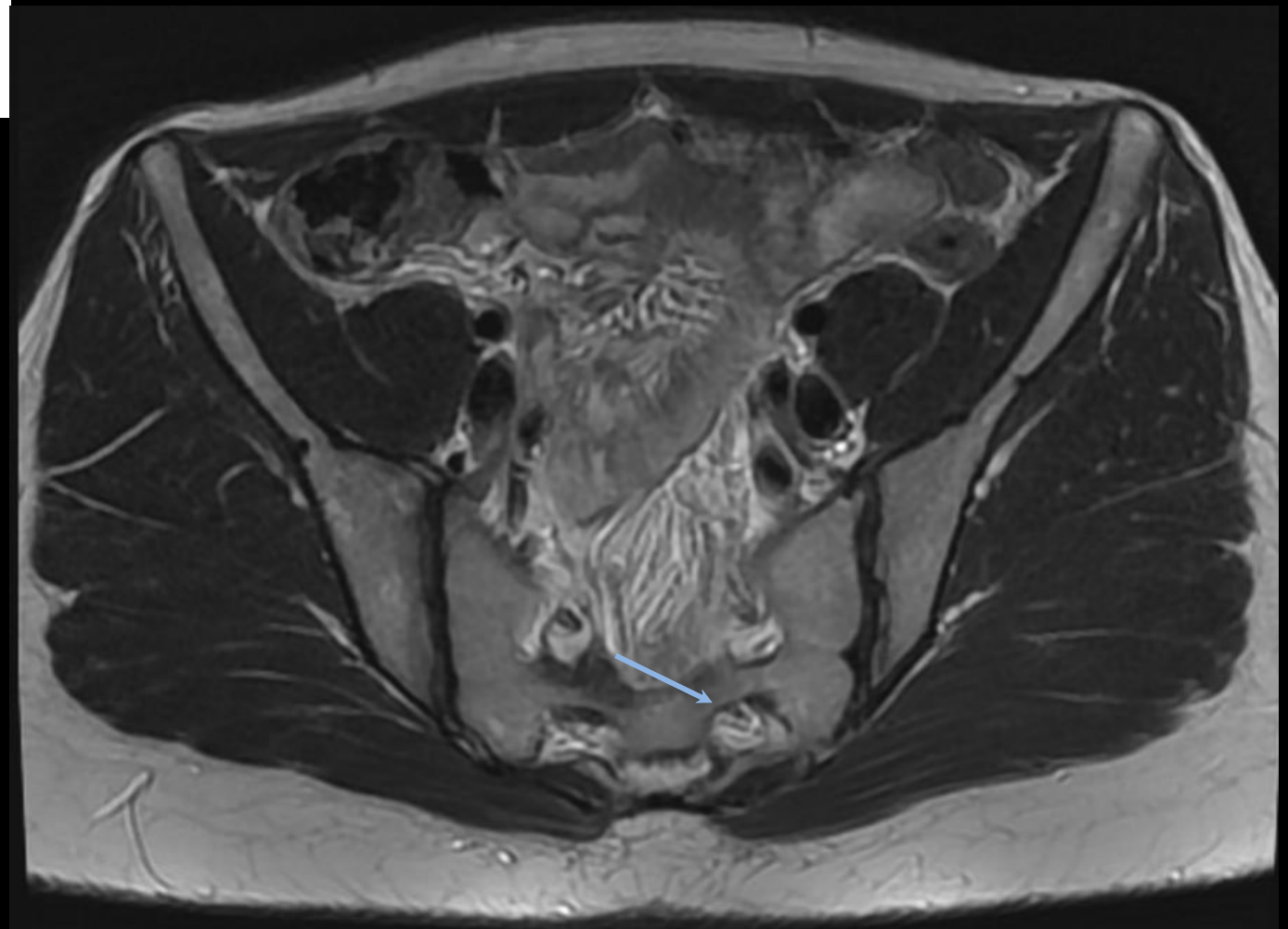

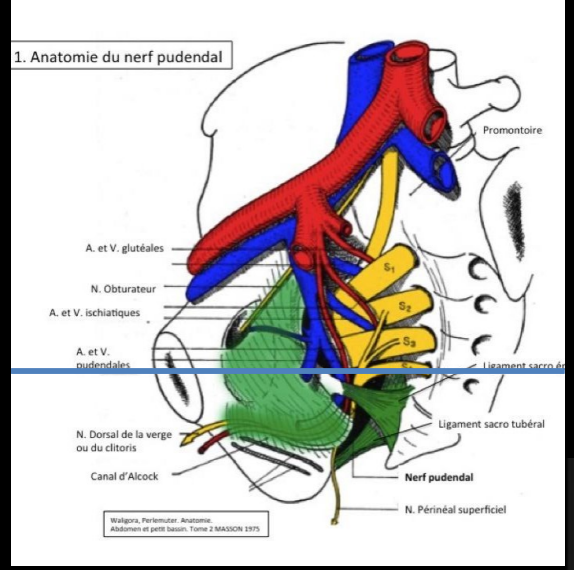
1. Anatomie du nerf pudendal
Promontoire
A. et V. glutéales
N. Obturateur
A. et V. ischiatiques
A. et V. pudendales
Ligament sacro tubéral
N. Dorsal de la verge ou du clitoris
Canal d'Alcock
Nerf pudendal
N. Périnéal superficiel
Walgora, Perlemuter. Anatomie. Abdomen et petit bassin. Tome 2 MASSON 1975

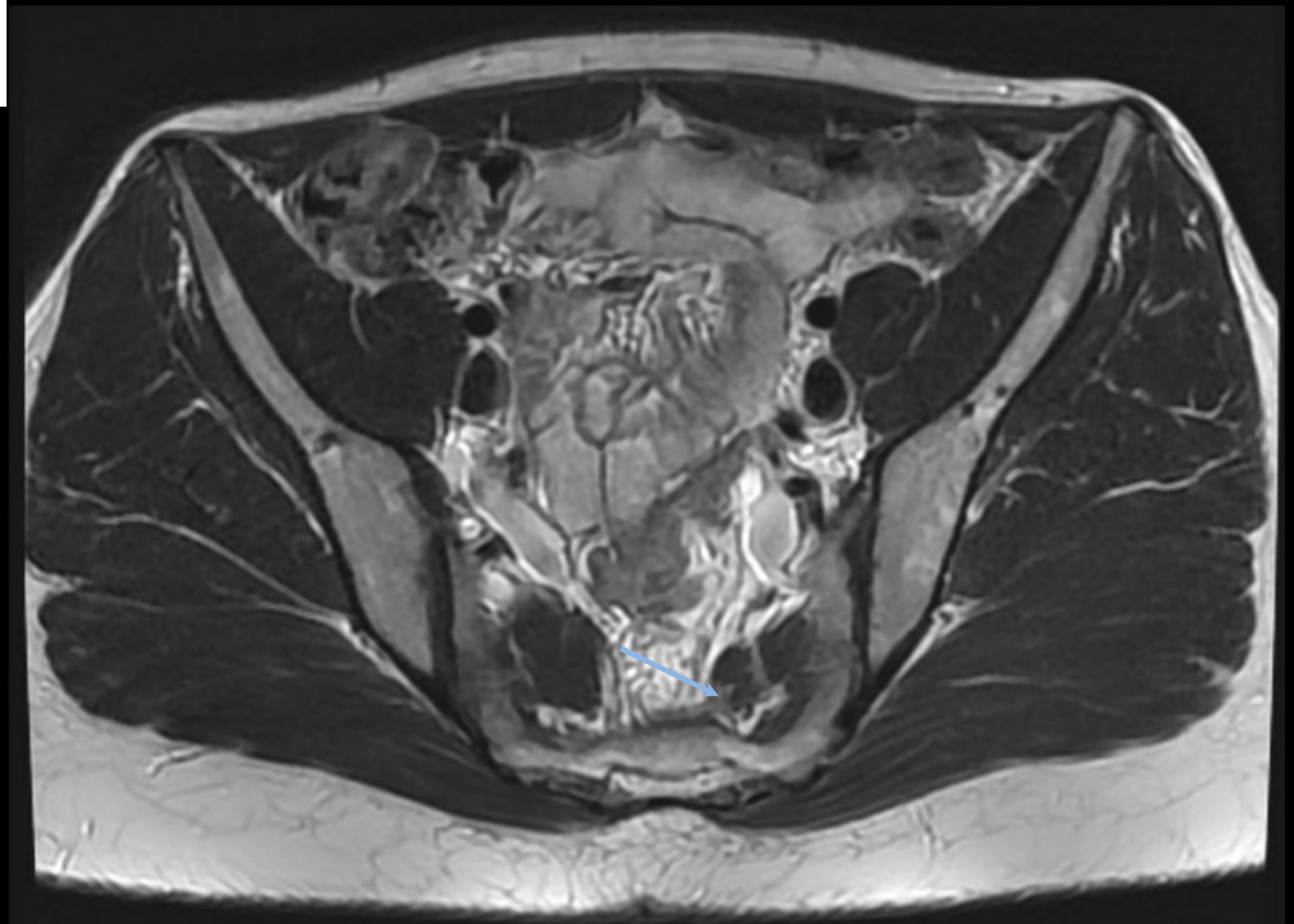

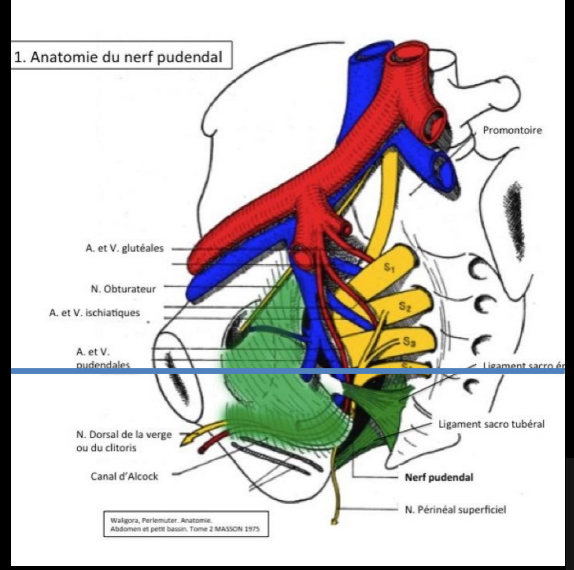
1. Anatomie du nerf pudendal
Promontoire
A. et V. glutéales
N. Obturateur
A. et V. ischiatiques
A. et V. pudendales
Ligament sacro tubéral
N. Dorsal de la verge ou du clitoris
Canal d'Alcock
Nerf pudendal
N. Périnéal superficiel
Walgora, Perlemuter. Anatomie. Abdomen et petit bassin. Tome 2 MASSON 1975

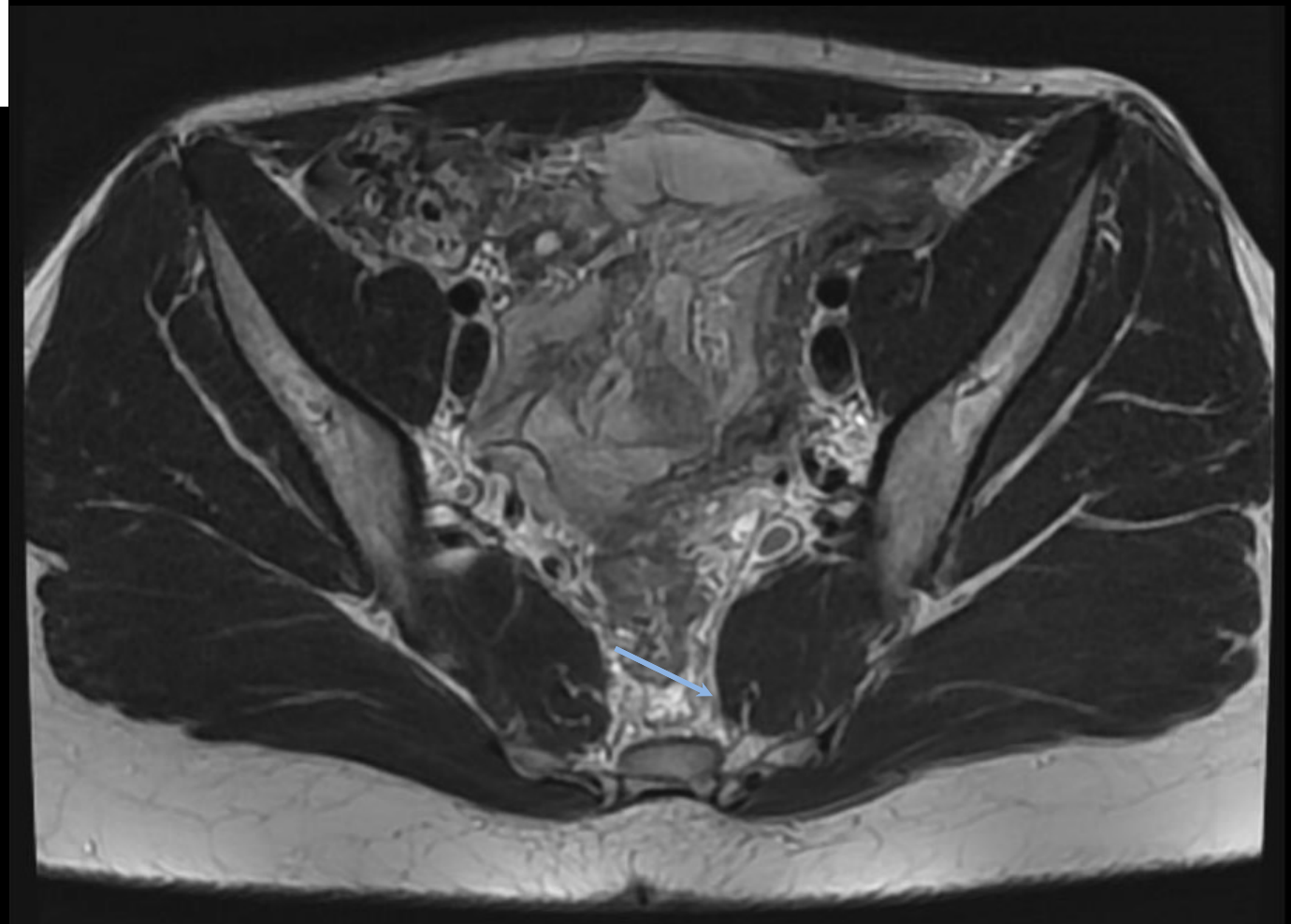

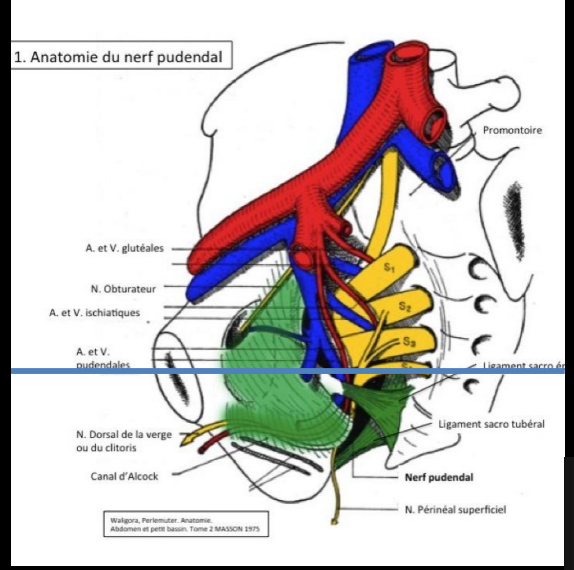
1. Anatomie du nerf pudendal
Promontoire
A. et V. glutéales
N. Obturateur
A. et V. ischiatiques
A. et V. pudendales
Ligament sacro tubéral
N. Dorsal de la verge ou du clitoris
Canal d'Alcock
Nerf pudendal
N. Périnéal superficiel
Walgora, Perlemuter. Anatomie. Abdomen et petit bassin. Tome 2 MASSON 1975

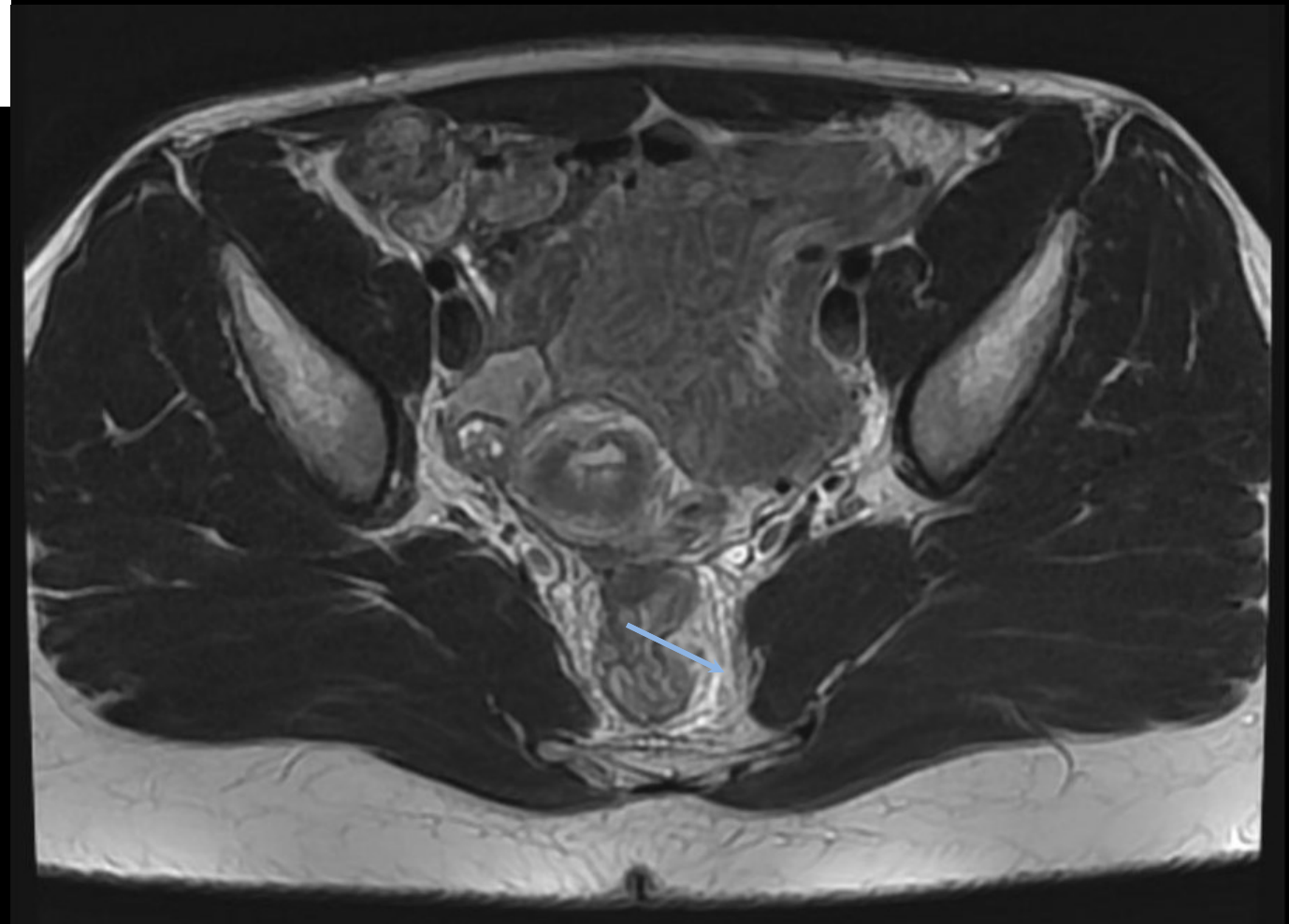

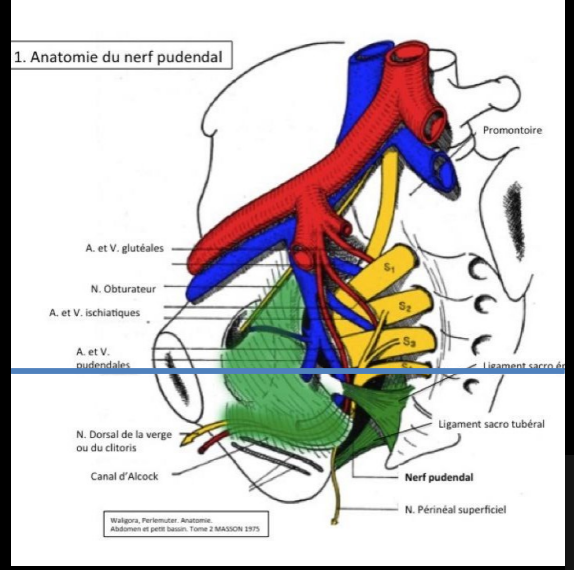
1. Anatomie du nerf pudendal
Promontoire
A. et V. glutéales
N. Obturateur
A. et V. ischiatiques
A. et V. pudendales
S_1
S_2
S_3
Ligament sacro tubéral
N. Dorsal de la verge ou du clitoris
Canal d'Alcock
Nerf pudendal
N. Périnéal superficiel
Walgora, Perlemuter. Anatomie. Abdomen et petit bassin. Tome 2 MASSON 1975

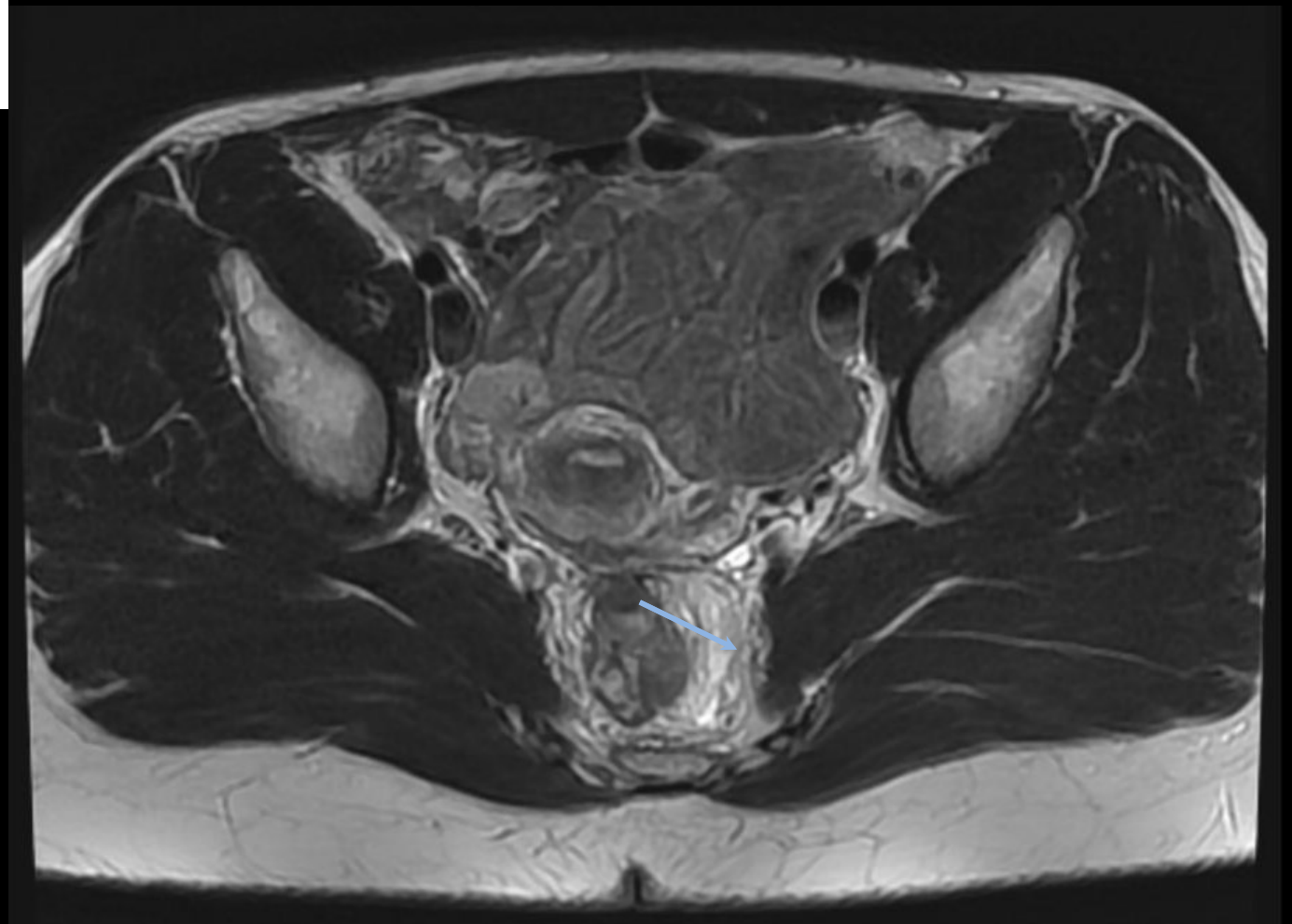

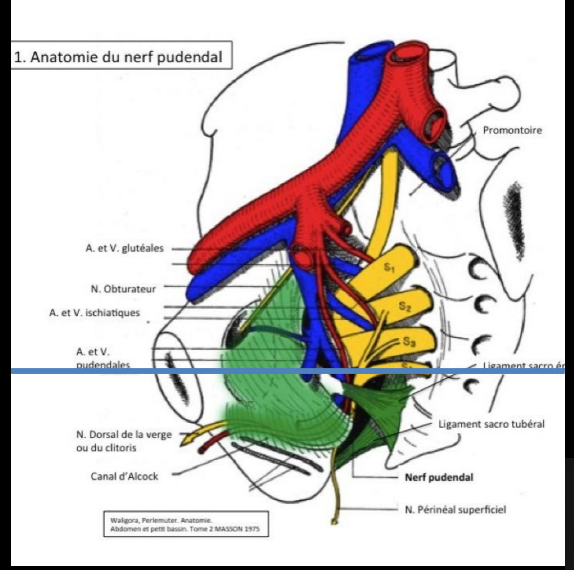
1. Anatomie du nerf pudendal
Promontoire
A. et V. glutéales
N. Obturateur
A. et V. ischiatiques
A. et V. pudendales
S_1
S_2
S_3
Ligament sacro tubéral
N. Dorsal de la verge ou du clitoris
Canal d'Alcock
Nerf pudendal
N. Périnéal superficiel
Walgora, Perlemuter. Anatomie. Abdomen et petit bassin. Tome 2 MASSON 1975

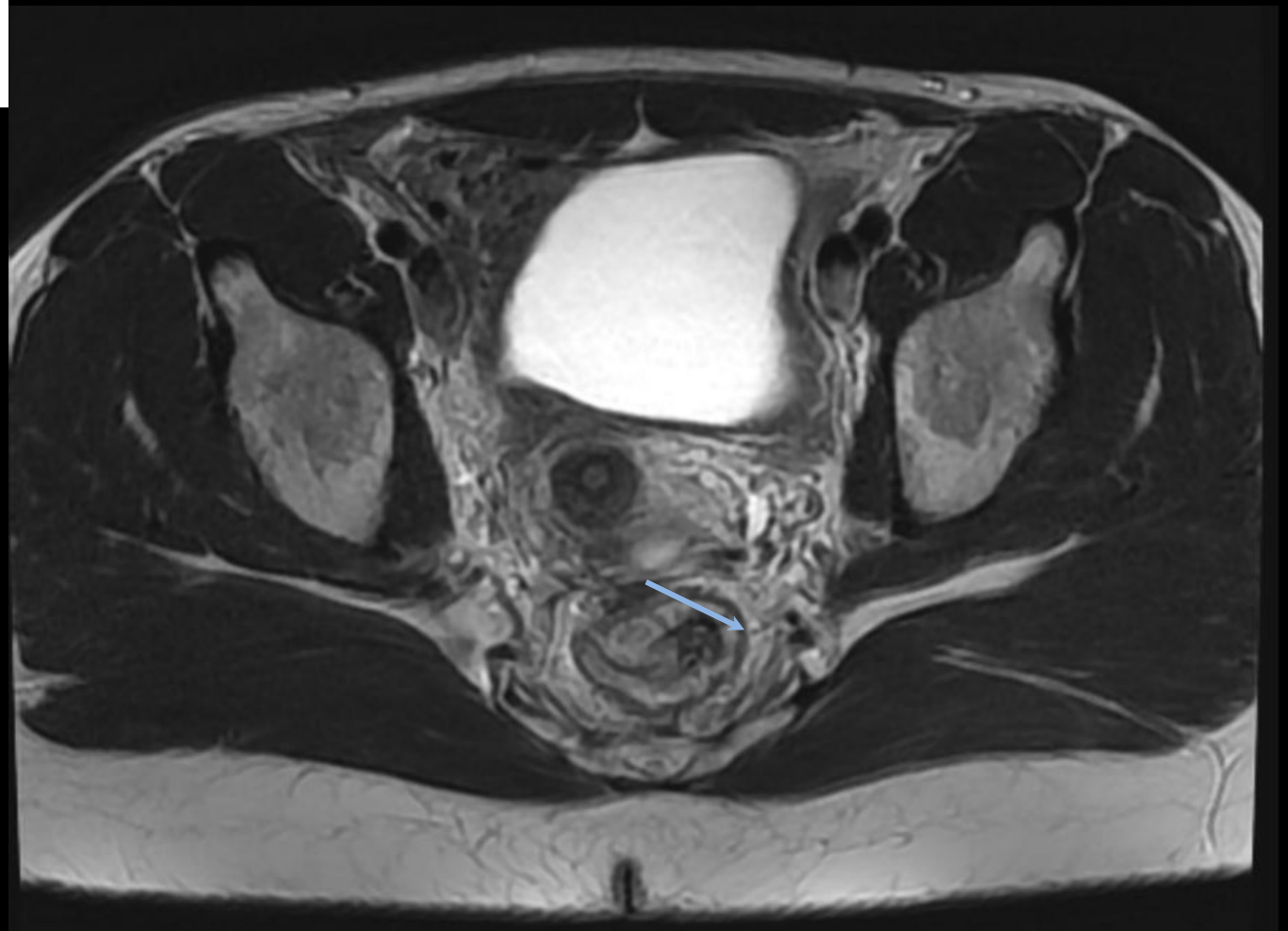

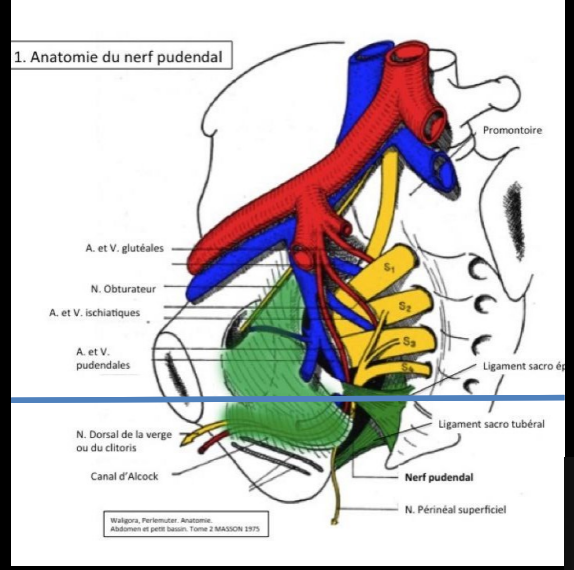
1. Anatomie du nerf pudendal
Promontoire
A. et V. glutéales
N. Obturateur
A. et V. ischiatiques
A. et V. pudendales
Ligament sacro tubéral
N. Dorsal de la verge ou du clitoris
Canal d'Alcock
Nerf pudendal
N. Périnéal superficiel
Walgora, Perlemuter. Anatomie. Abdomen et petit bassin. Tome 2 MASSON 1975

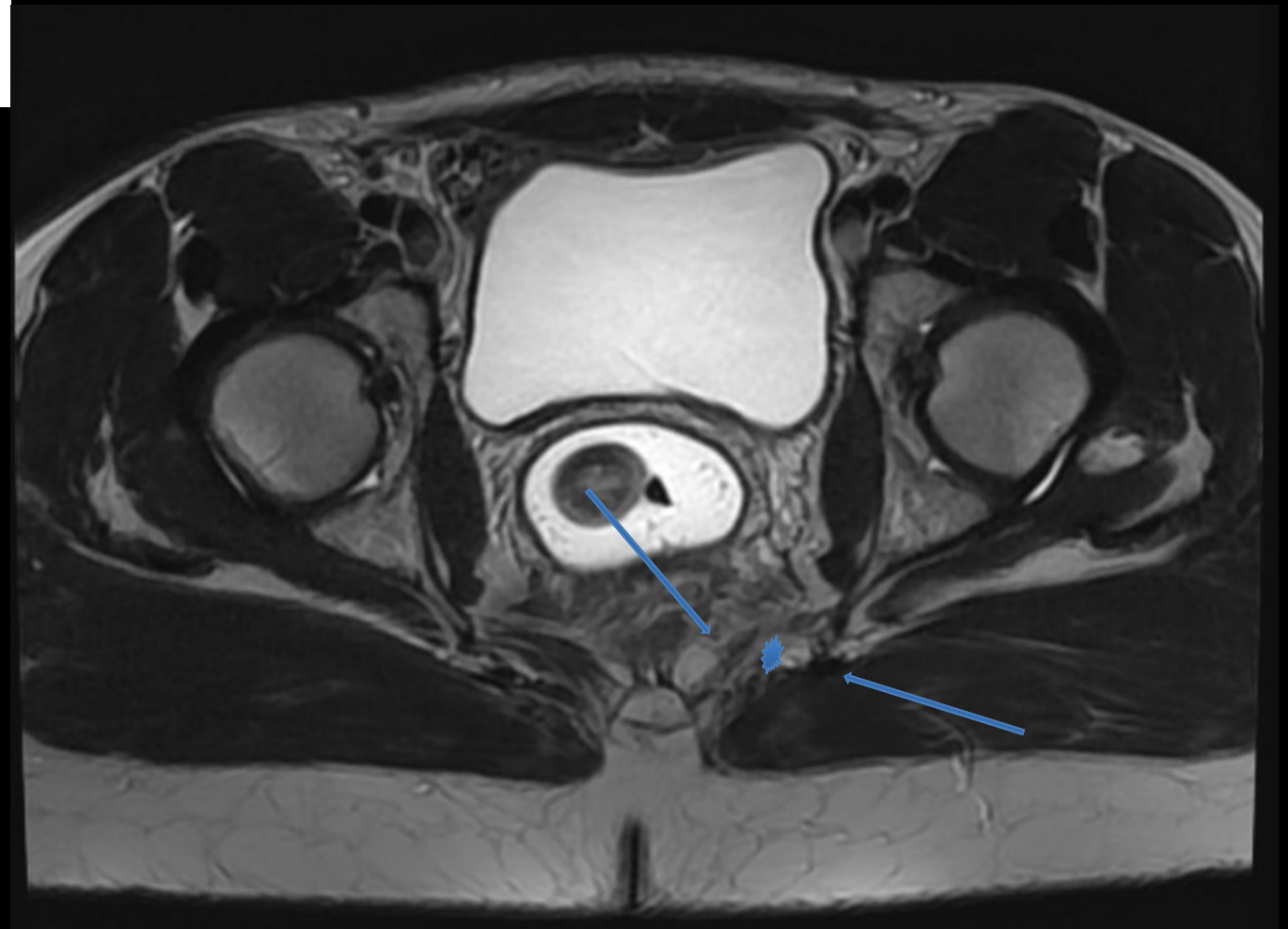

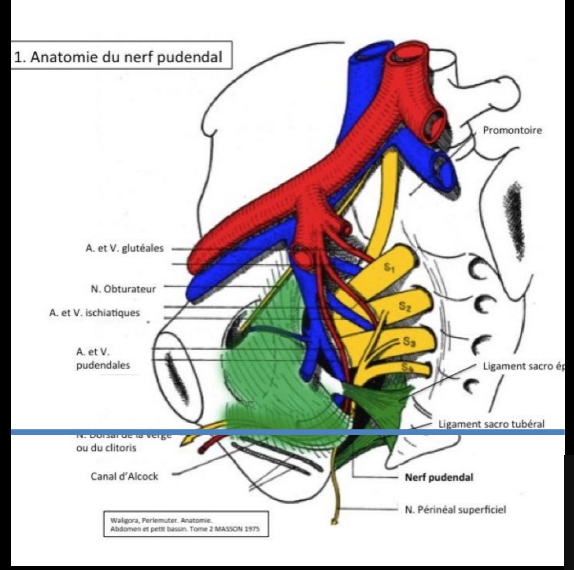
1. Anatomie du nerf pudendal
Promontoire
A. et V. glutéales
N. Obturateur
A. et V. ischiatiques
A. et V. pudendales
Ligament sacro tubéral
ou du clitoris
Canal d'Alcock
Nerf pudendal
N. Périnéal superficiel
Walgora, Perlemuter. Anatomie. Abdomen et petit bassin. Tome 2 MASSON 1975

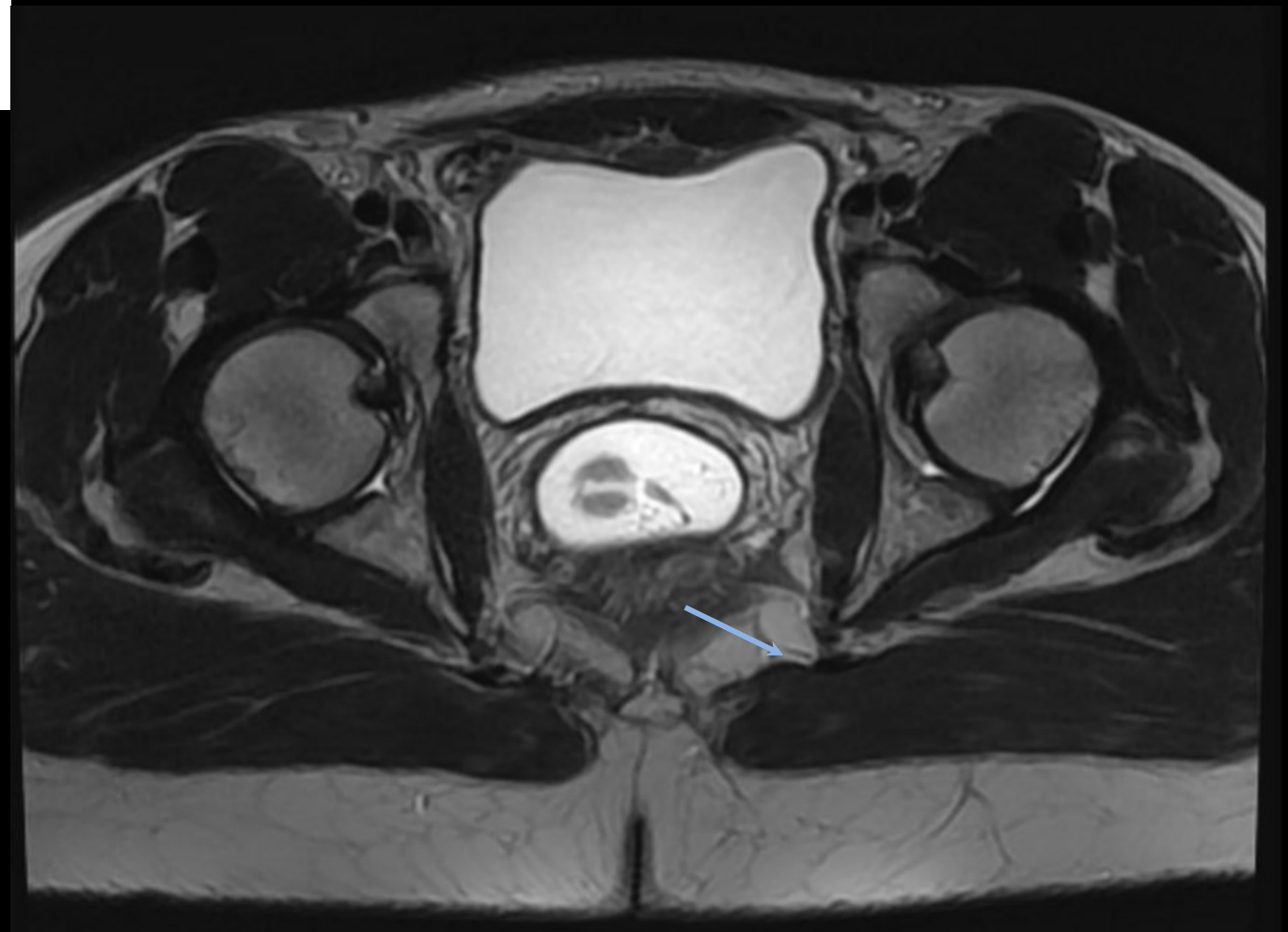

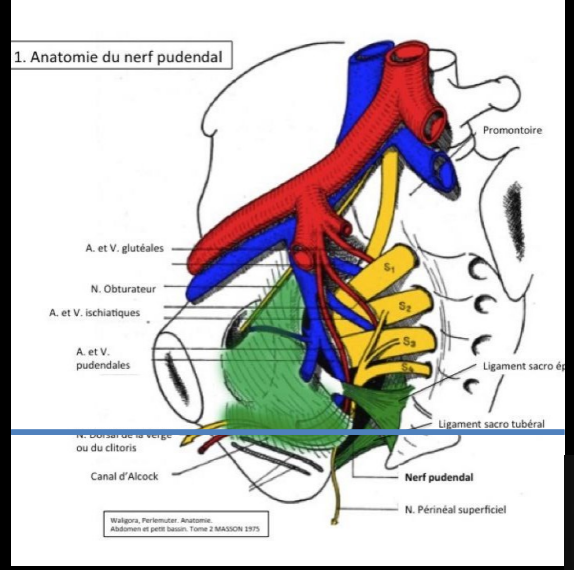
1. Anatomie du nerf pudendal
Promontoire
A. et V. glutéales
N. Obturateur
A. et V. ischiatiques
A. et V. pudendales
Ligament sacro tubéral
ou du clitoris
Canal d'Alcock
Nerf pudendal
N. Périnéal superficiel
Walgora, Perlemuter. Anatomie. Abdomen et petit bassin. Tome 2 MASSON 1975

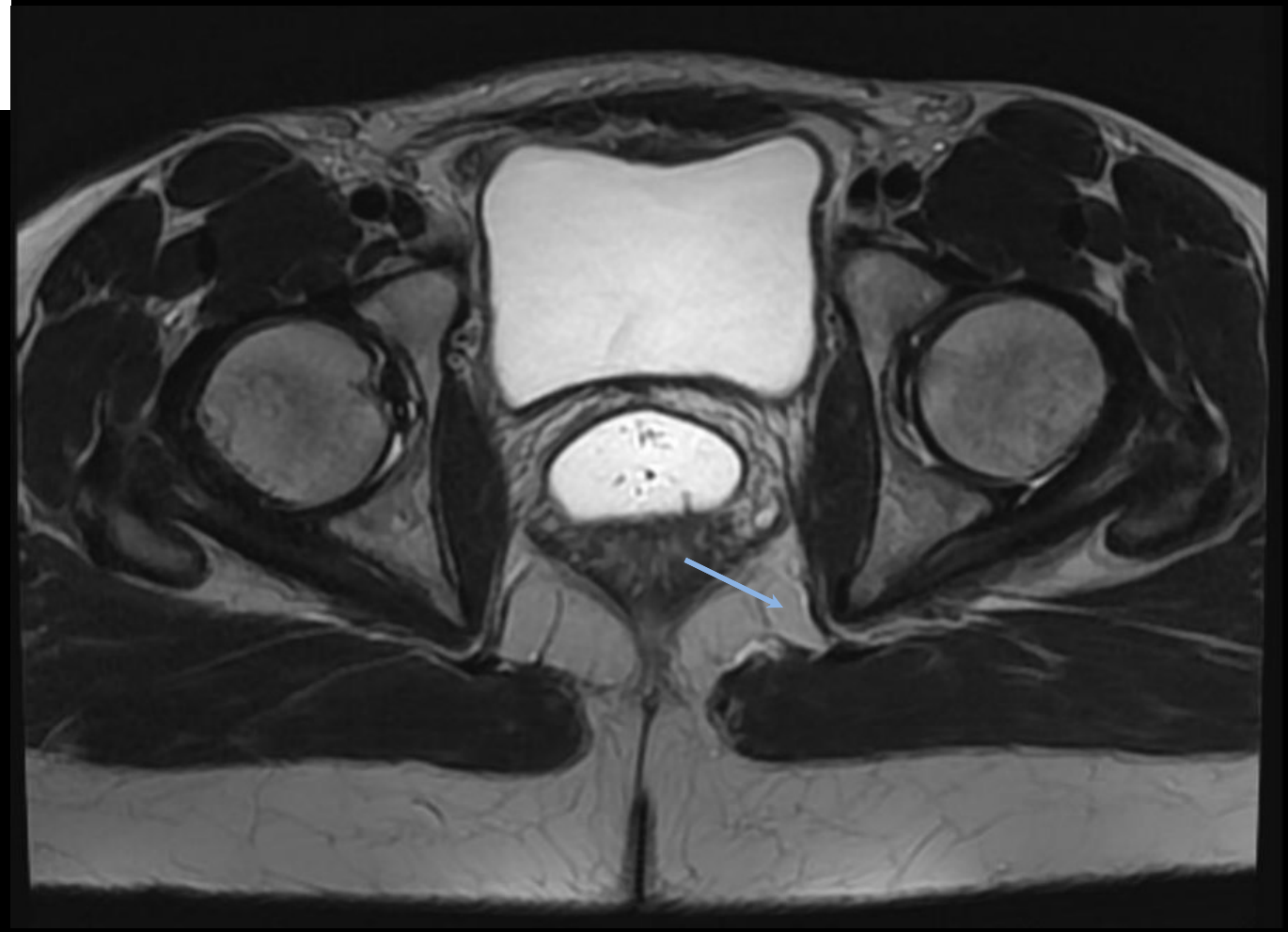

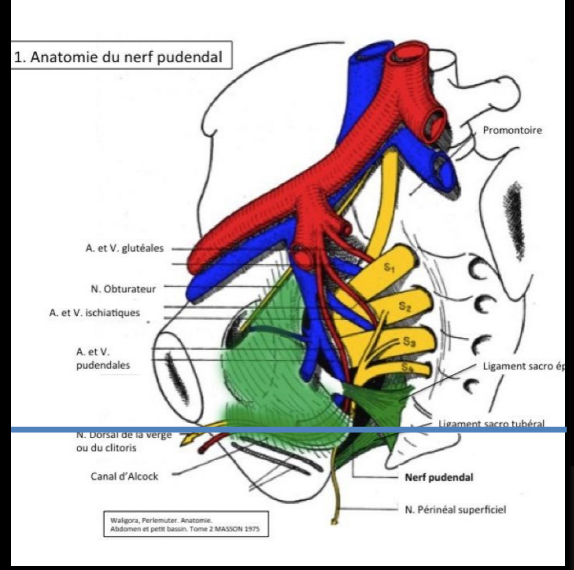
1. Anatomie du nerf pudendal
Promontoire
A. et V. glutéales
N. Obturateur
A. et V. ischiatiques
A. et V. pudendales
Ligament sacro ép
Ligament sacro tubéral
N. Dorsal de la verge ou du clitoris
Canal d'Alcock
Nerf pudendal
N. Périnéal superficiel
Walgora, Perlemuter. Anatomie. Abdomen et petit bassin. Tome 2 MASSON 1975

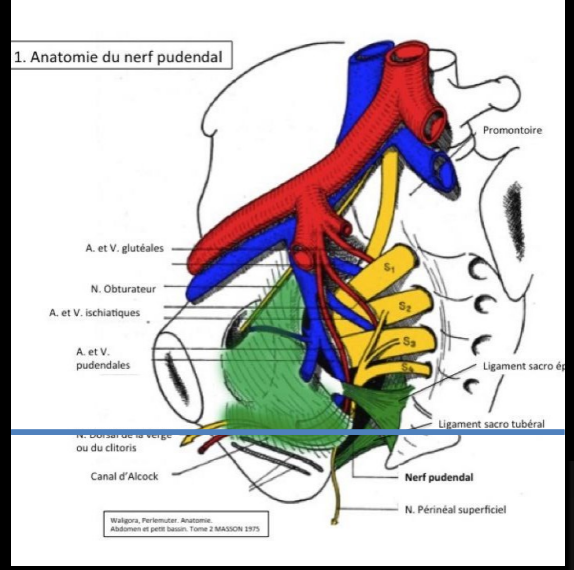
1. Anatomie du nerf pudendal
Promontoire
A. et V. glutéales
N. Obturateur
A. et V. ischiatiques
A. et V. pudendales
Ligament sacro tubéral
ou du clitoris
Canal d'Alcock
Nerf pudendal
N. Périnéal superficiel
Walgora, Perlemuter. Anatomie. Abdomen et petit bassin. Tome 2 MASSON 1975

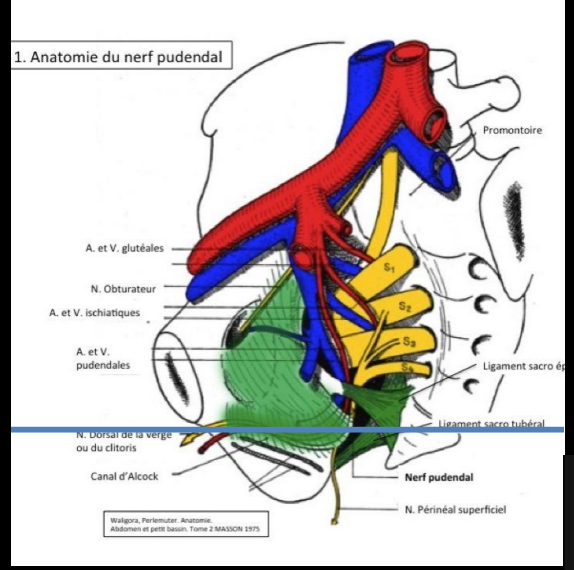
1. Anatomie du nerf pudendal
Promontoire
A. et V. glutéales
N. Obturateur
A. et V. ischiatiques
A. et V. pudendales
Ligament sacro ép
Ligament sacro tubéral
N. Dorsal de la verge ou du clitoris
Canal d'Alcock
Nerf pudendal
N. Périnéal superficiel
Walgora, Perlemuter. Anatomie. Abdomen et petit bassin. Tome 2 MASSON 1975

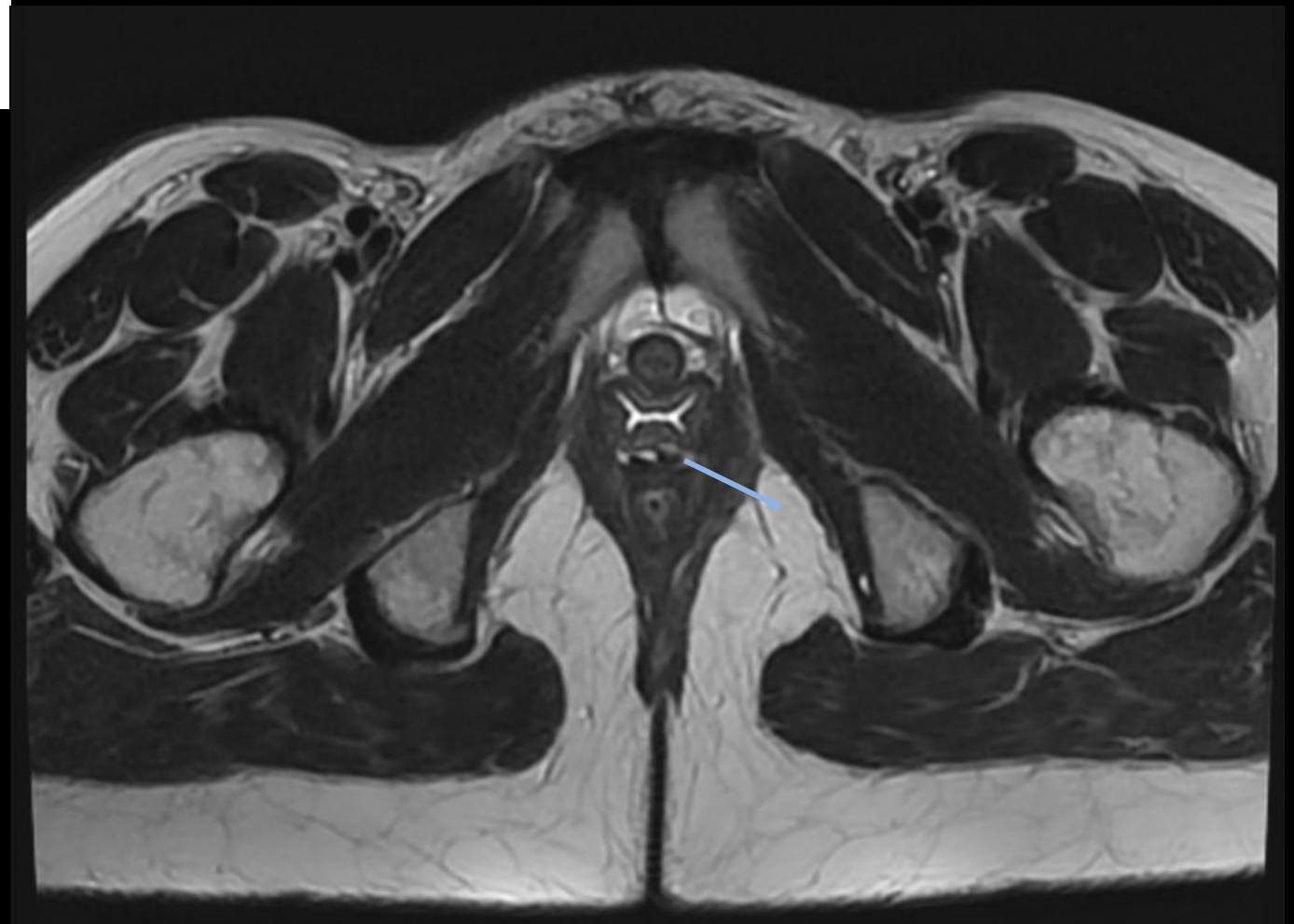

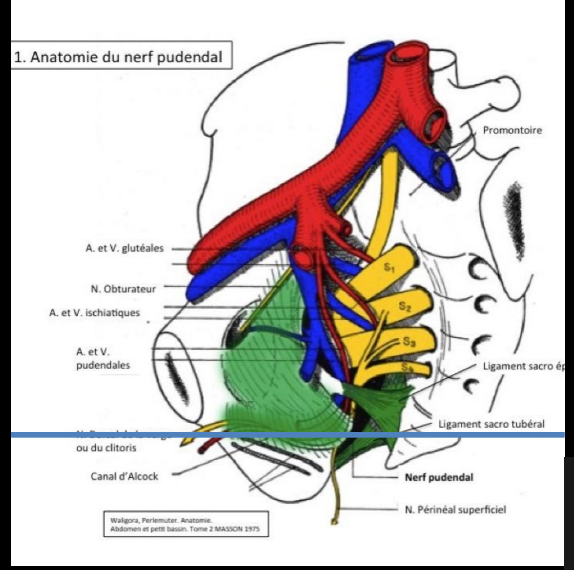
1. Anatomie du nerf pudendal
Promontoire
A. et V. glutéales
N. Obturateur
A. et V. ischiatiques
A. et V. pudendales
Ligament sacro tubéral
ou du clitoris
Canal d'Alcock
Nerf pudendal
N. Périnéal superficiel
Walgora, Perlemuter. Anatomie. Abdomen et petit bassin. Tome 2 MASSON 1975

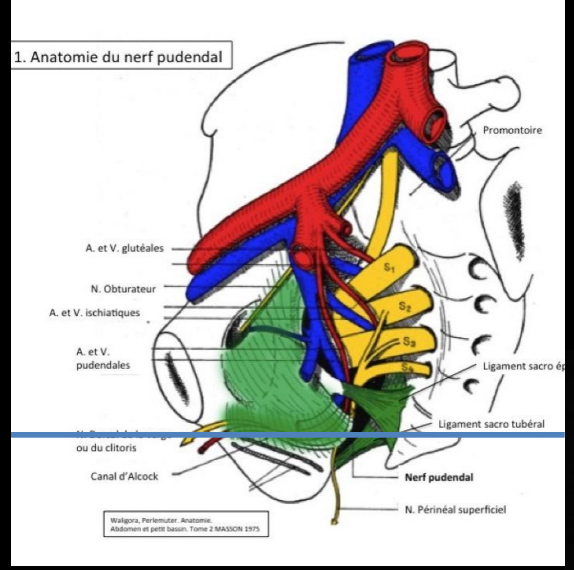
1. Anatomie du nerf pudendal
Promontoire
A. et V. glutéales
N. Obturateur
A. et V. ischiatiques
A. et V. pudendales
Ligament sacro tubéral
ou du clitoris
Canal d'Alcock
Nerf pudendal
N. Périnéal superficiel
Walgora, Perlemuter. Anatomie. Abdomen et petit bassin. Tome 2 MASSON 1975

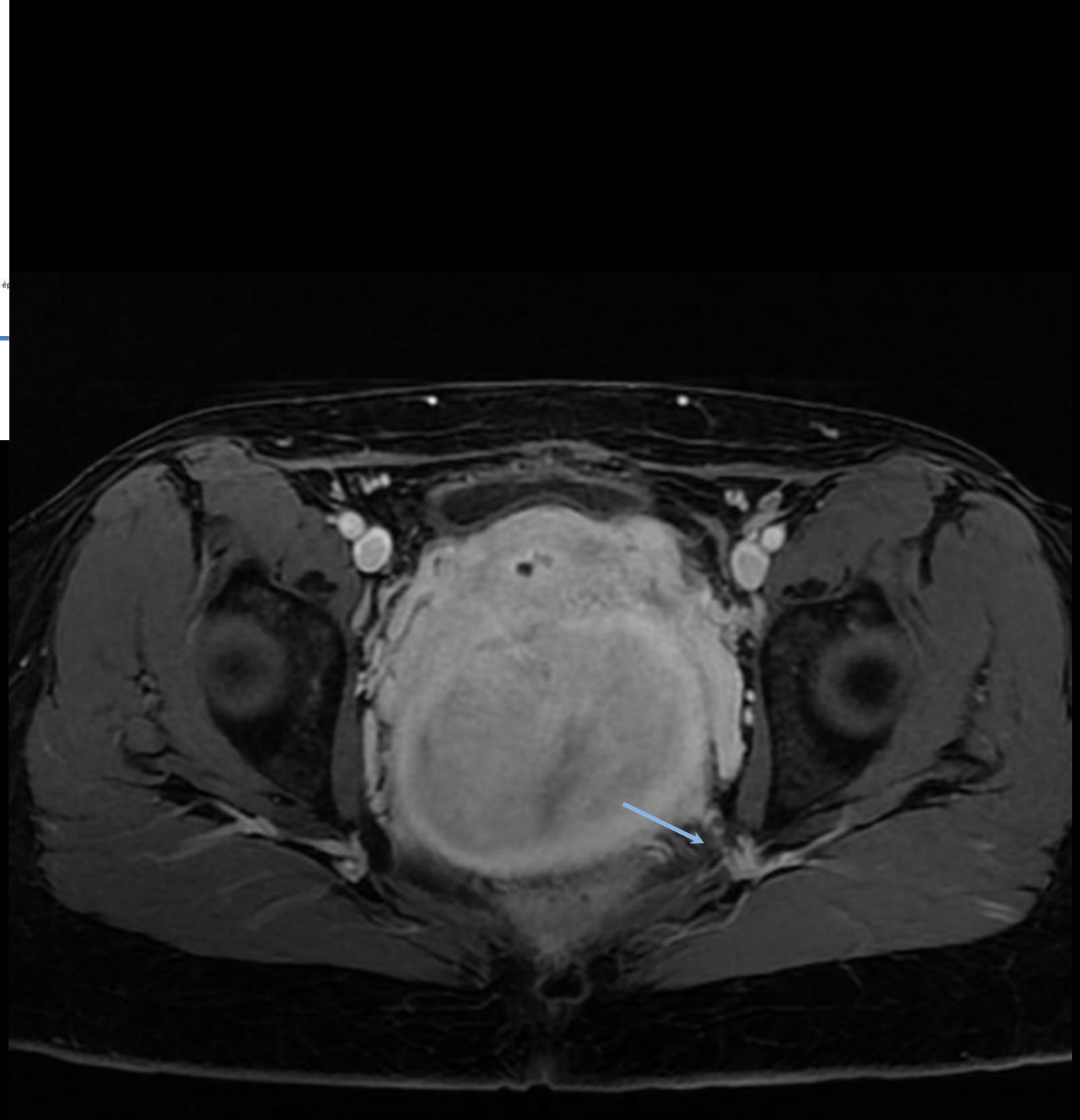

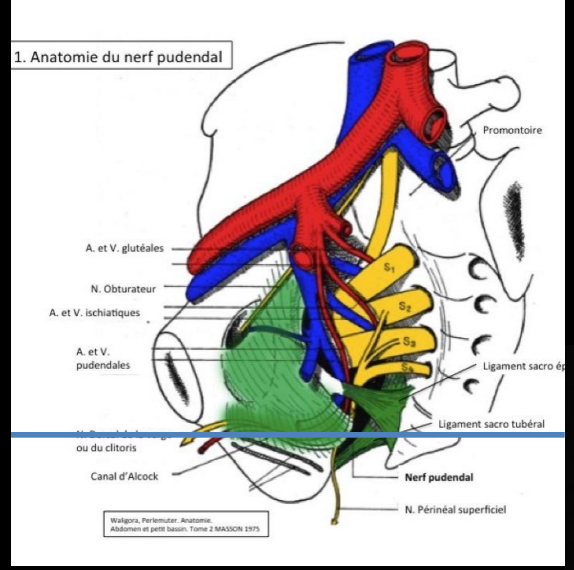
1. Anatomie du nerf pudendal
Promontoire
A. et V. glutéales
N. Obturateur
A. et V. ischiatiques
A. et V. pudendales
Ligament sacro ép
Ligament sacro tubéral
ou du clitoris
Canal d'Alcock
Nerf pudendal
N. Périnéal superficiel
Walgora, Perlemuter. Anatomie. Abdomen et petit bassin. Tome 2 MASSON 1975

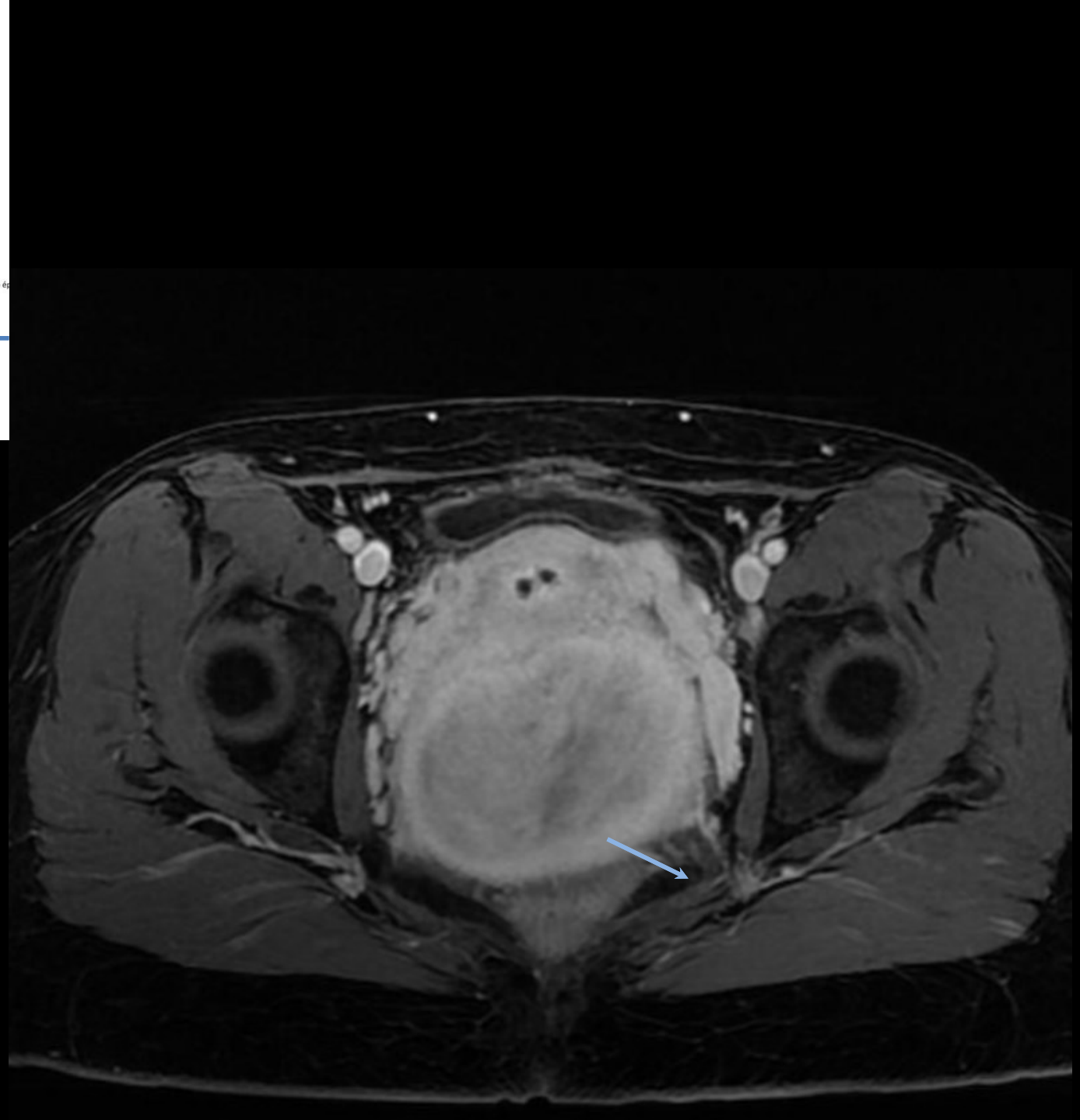

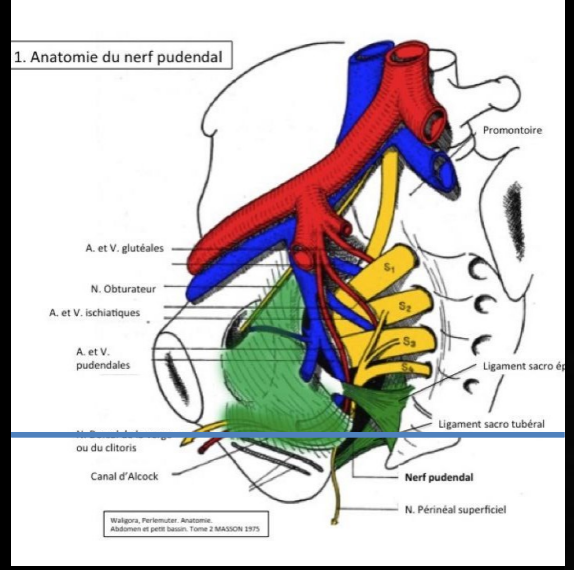
1. Anatomie du nerf pudendal
Promontoire
A. et V. glutéales
N. Obturateur
A. et V. ischiatiques
A. et V. pudendales
Ligament sacro tubéral
ou du clitoris
Canal d'Alcock
Nerf pudendal
N. Périnéal superficiel
Walgora, Perlemuter. Anatomie. Abdomen et petit bassin. Tome 2 MASSON 1975

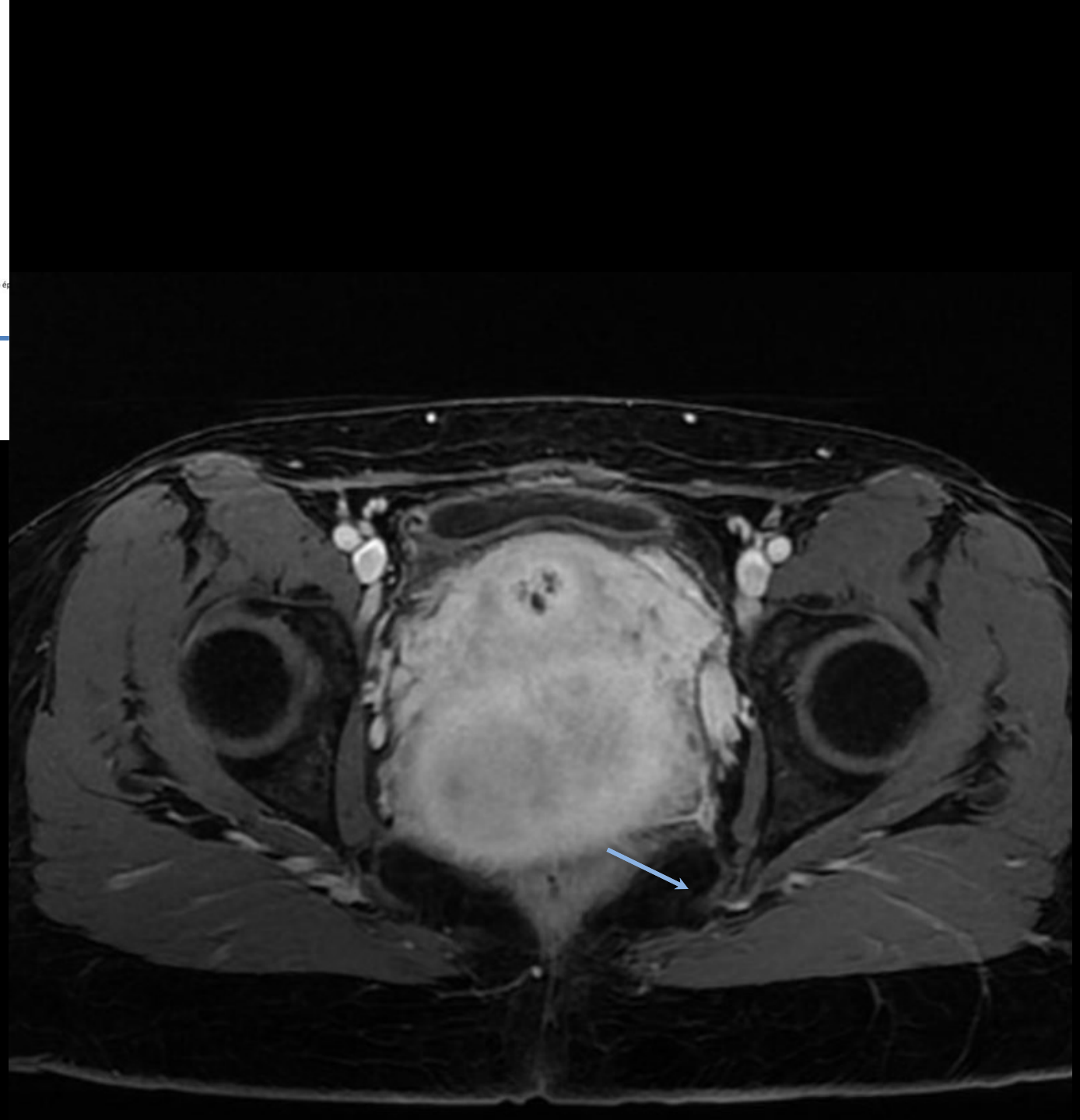

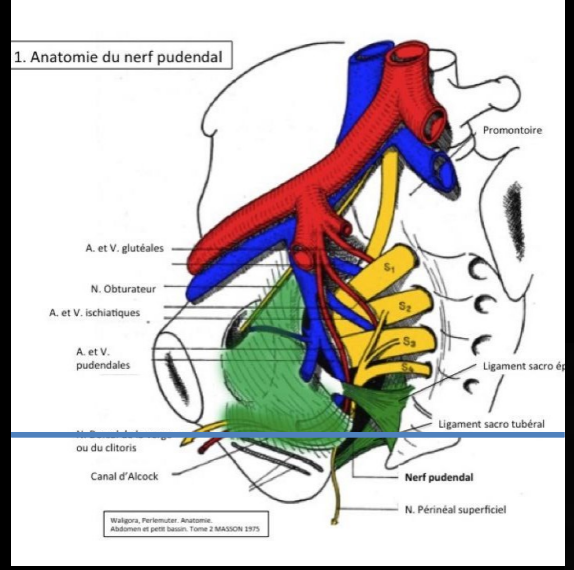
1. Anatomie du nerf pudendal
Promontoire
A. et V. glutéales
N. Obturateur
A. et V. ischiatiques
A. et V. pudendales
Ligament sacro tubéral
ou du clitoris
Canal d'Alcock
Nerf pudendal
N. Périnéal superficiel
Walgora, Perlemuter. Anatomie. Abdomen et petit bassin. Tome 2 MASSON 1975

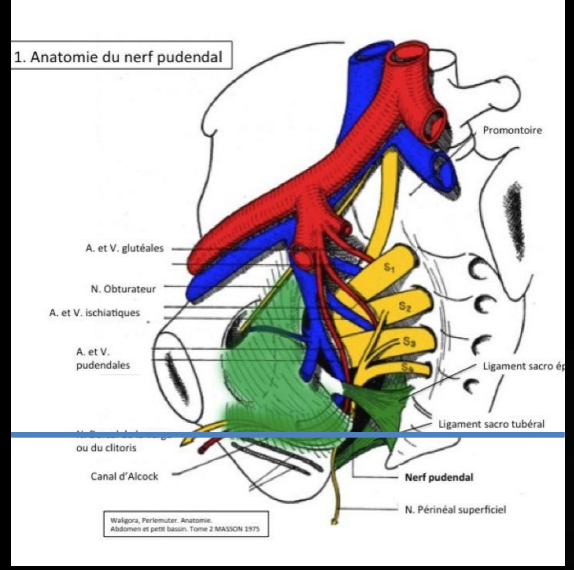
1. Anatomie du nerf pudendal
Promontoire
A. et V. glutéales
N. Obturateur
A. et V. ischiatiques
A. et V. pudendales
Ligament sacro tubéral
ou du clitoris
Canal d'Alcock
Nerf pudendal
N. Périnéal superficiel
Walgora, Perlemuter. Anatomie. Abdomen et petit bassin. Tome 2 MASSON 1975

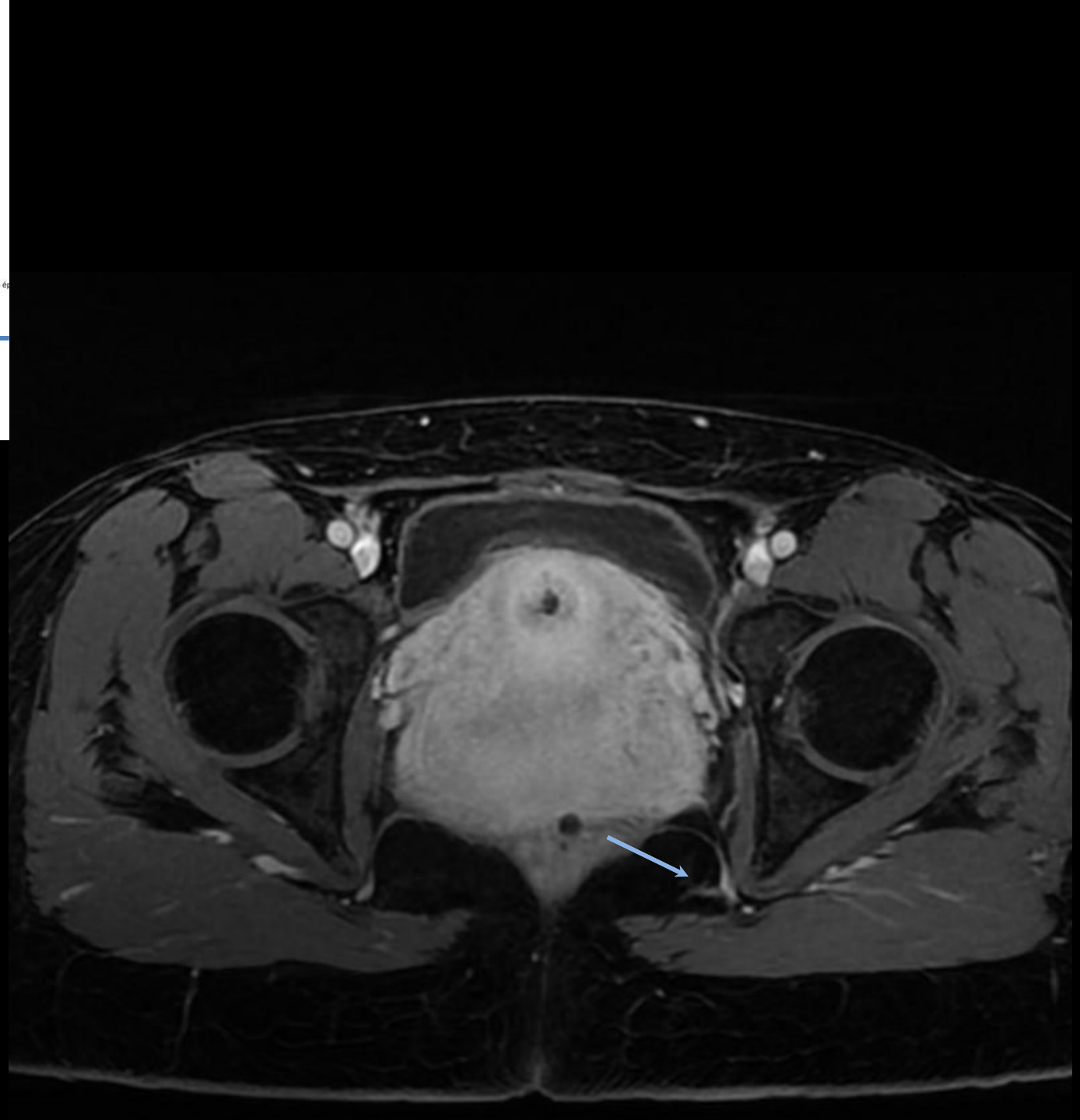

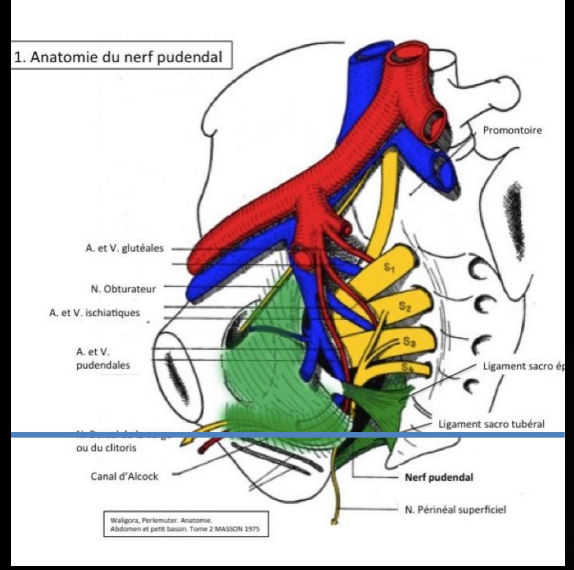
1. Anatomie du nerf pudendal
Promontoire
A. et V. glutéales
N. Obturateur
A. et V. ischiatiques
A. et V. pudendales
Ligament sacro tubéral
ou du clitoris
Canal d'Alcock
Nerf pudendal
N. Périnéal superficiel
Walgora, Perlemuter. Anatomie. Abdomen et petit bassin. Tome 2 MASSON 1975

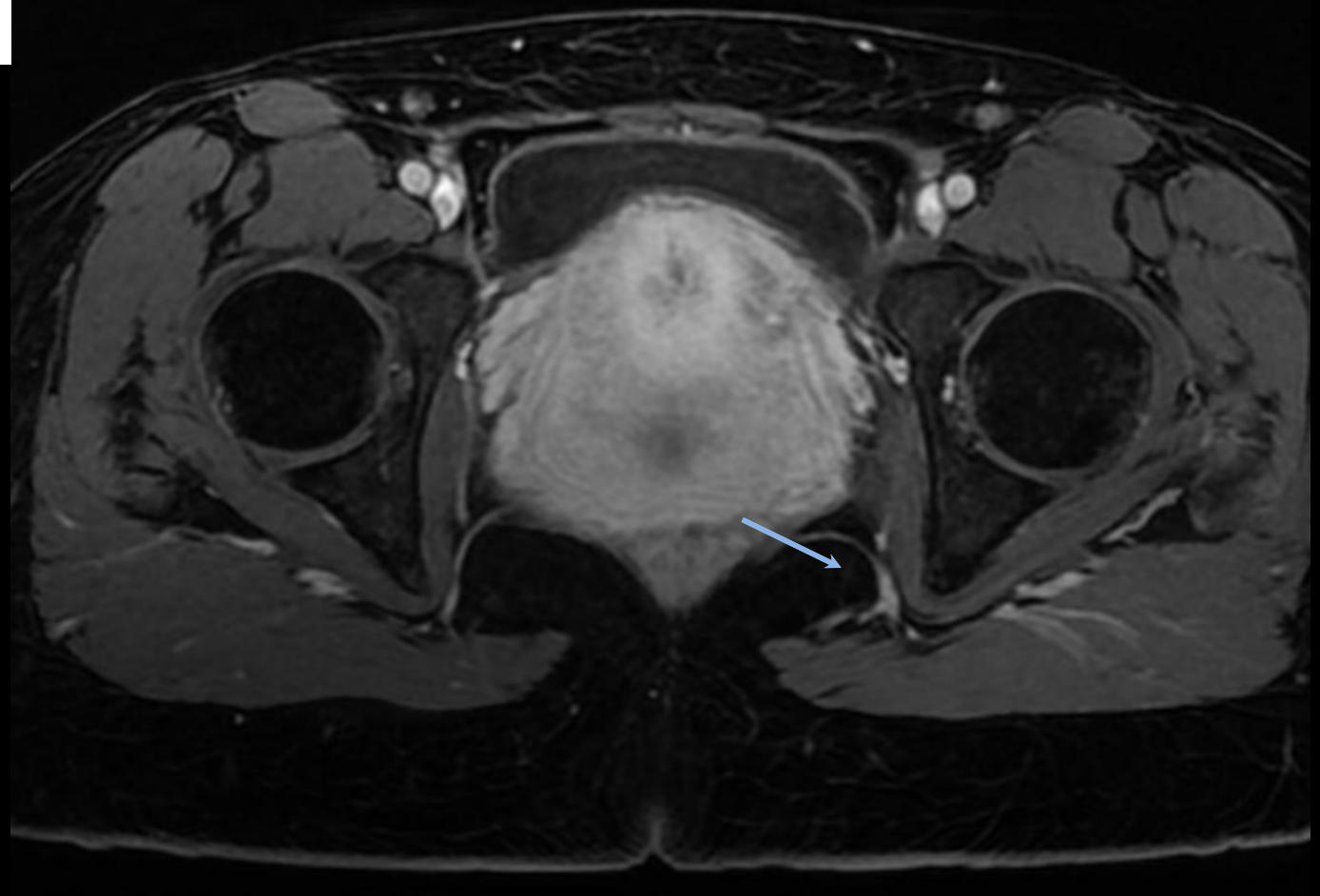

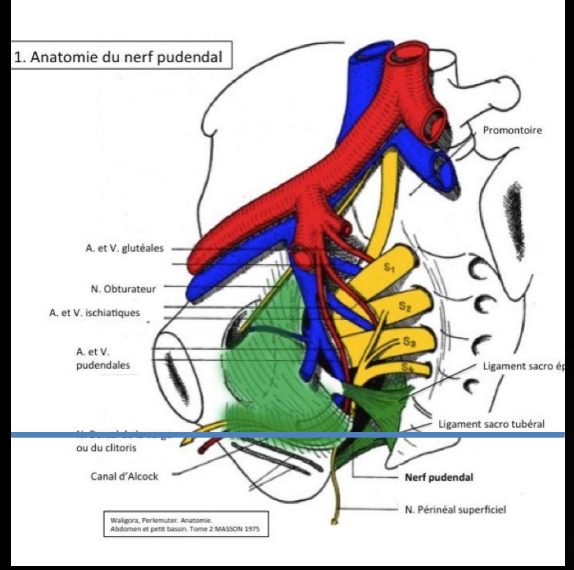
1. Anatomie du nerf pudendal
Promontoire
A. et V. glutéales
N. Obturateur
A. et V. ischiatiques
A. et V. pudendales
Ligament sacro tubéral
ou du clitoris
Canal d'Alcock
Nerf pudendal
N. Périnéal superficiel
Walgora, Perlemuter. Anatomie. Abdomen et petit bassin. Tome 2 MASSON 1975

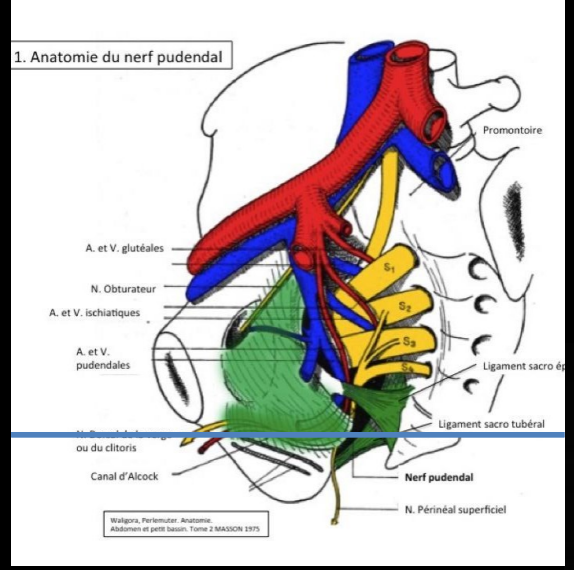
1. Anatomie du nerf pudendal
Promontoire
A. et V. glutéales
N. Obturateur
A. et V. ischiatiques
A. et V. pudendales
Ligament sacro tubéral
ou du clitoris
Canal d'Alcock
Nerf pudendal
N. Périnéal superficiel
Walgora, Perlemuter. Anatomie. Abdomen et petit bassin. Tome 2 MASSON 1975

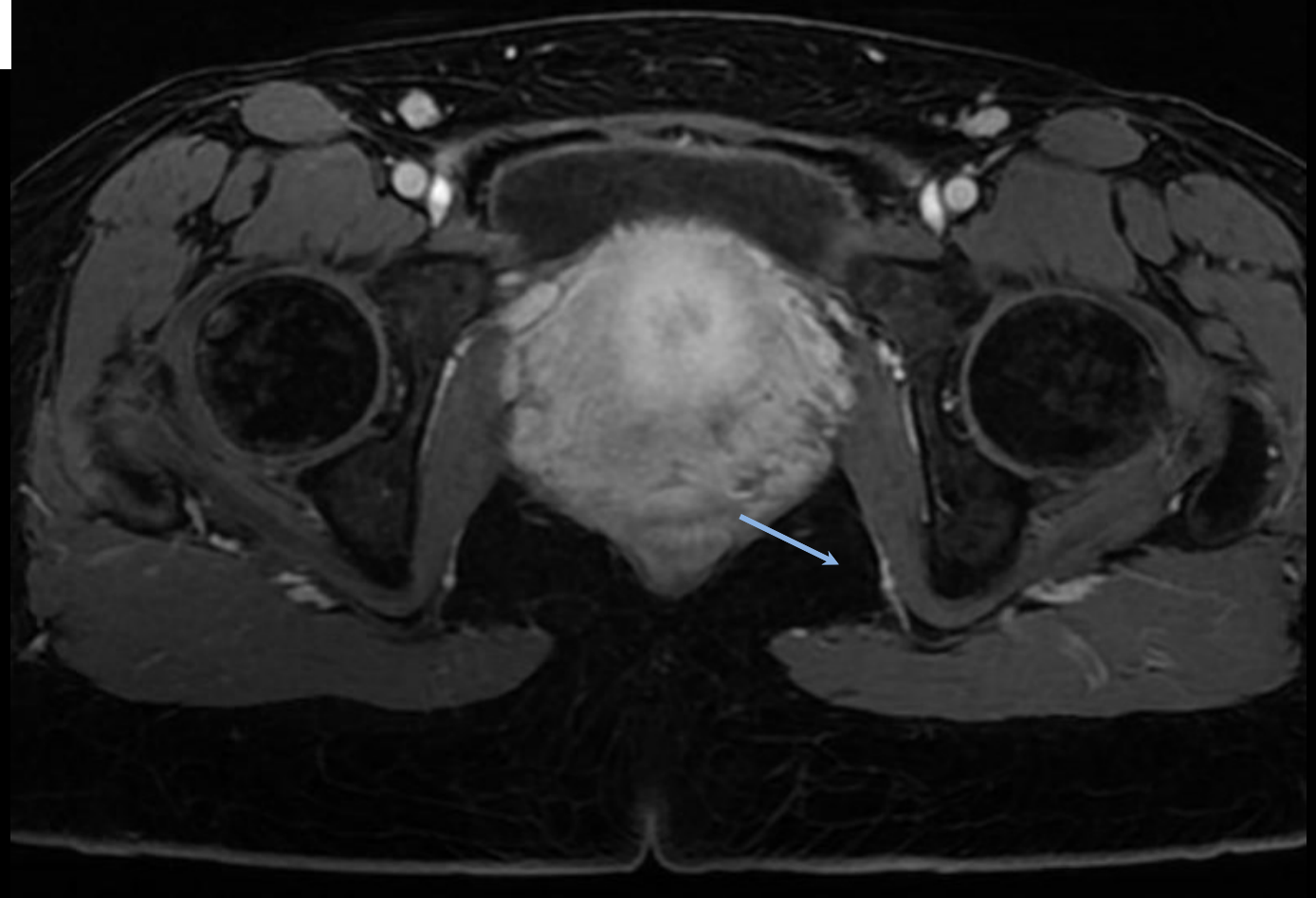

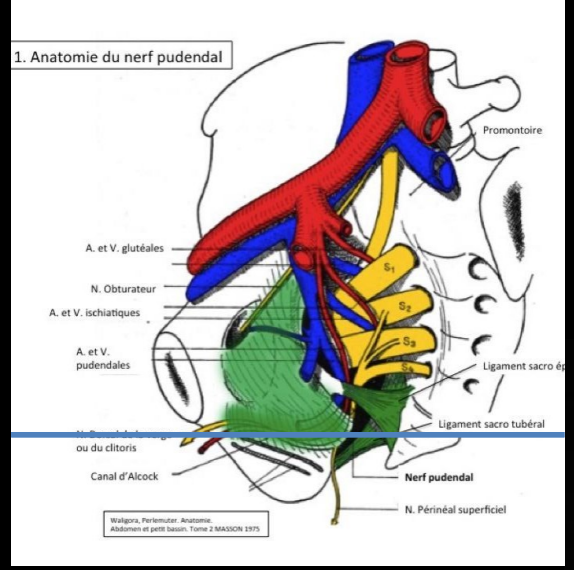
1. Anatomie du nerf pudendal
Promontoire
A. et V. glutéales
N. Obturateur
A. et V. ischiatiques
A. et V. pudendales
Ligament sacro tubéral
ou du clitoris
Canal d'Alcock
Nerf pudendal
N. Périnéal superficiel
Walgora, Perlemuter. Anatomie. Abdomen et petit bassin. Tome 2 MASSON 1975

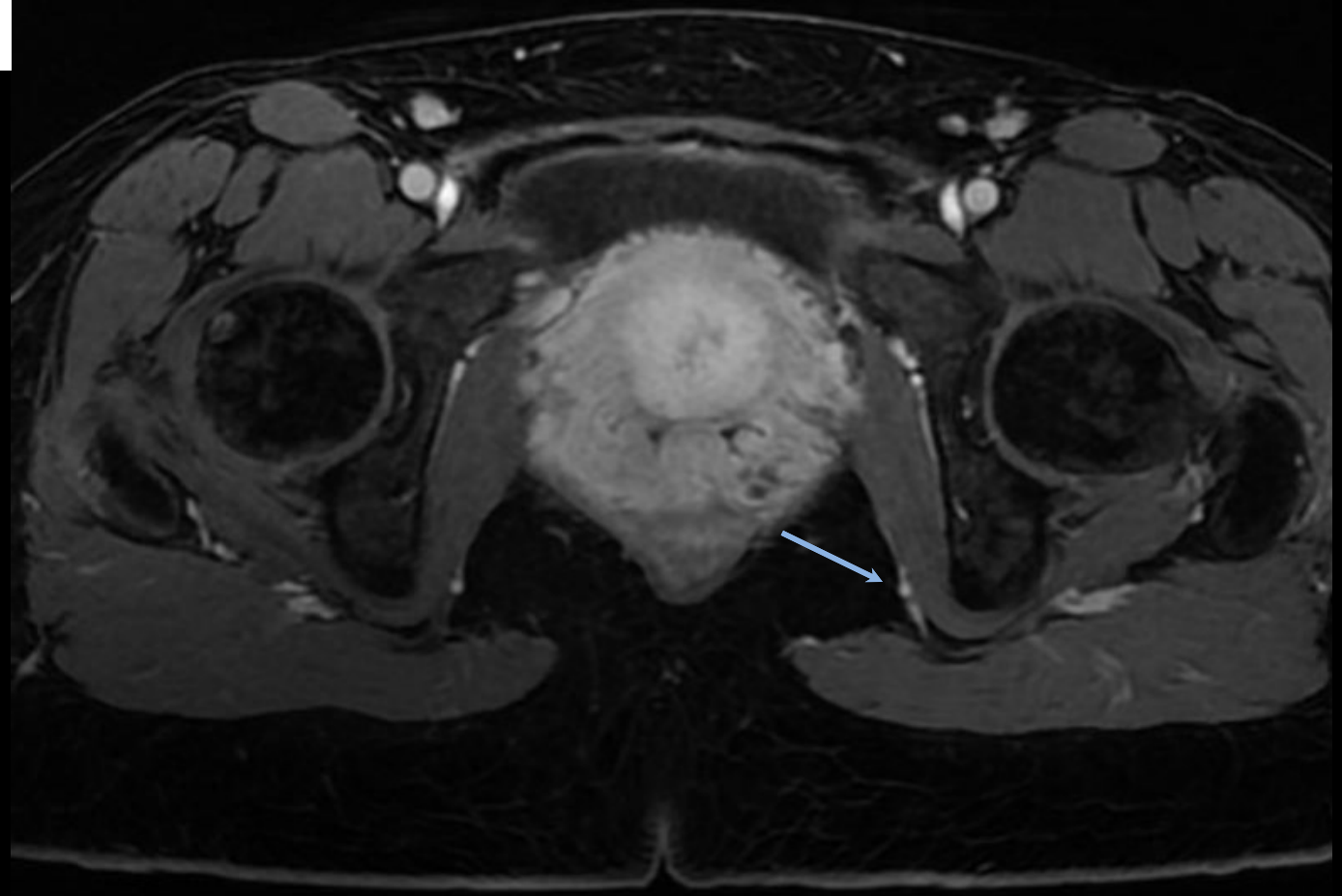

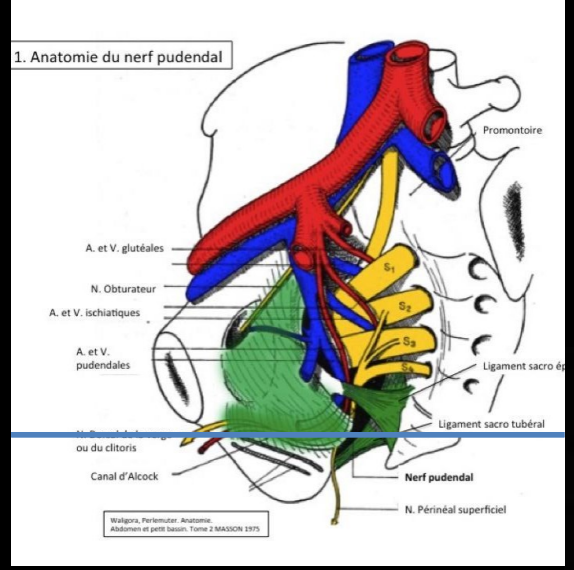
1. Anatomie du nerf pudendal
Promontoire
A. et V. glutéales
N. Obturateur
A. et V. ischiatiques
A. et V. pudendales
Ligament sacro tubéral
ou du clitoris
Canal d'Alcock
Nerf pudendal
N. Périnéal superficiel
Walgora, Perlemuter. Anatomie. Abdomen et petit bassin. Tome 2 MASSON 1975

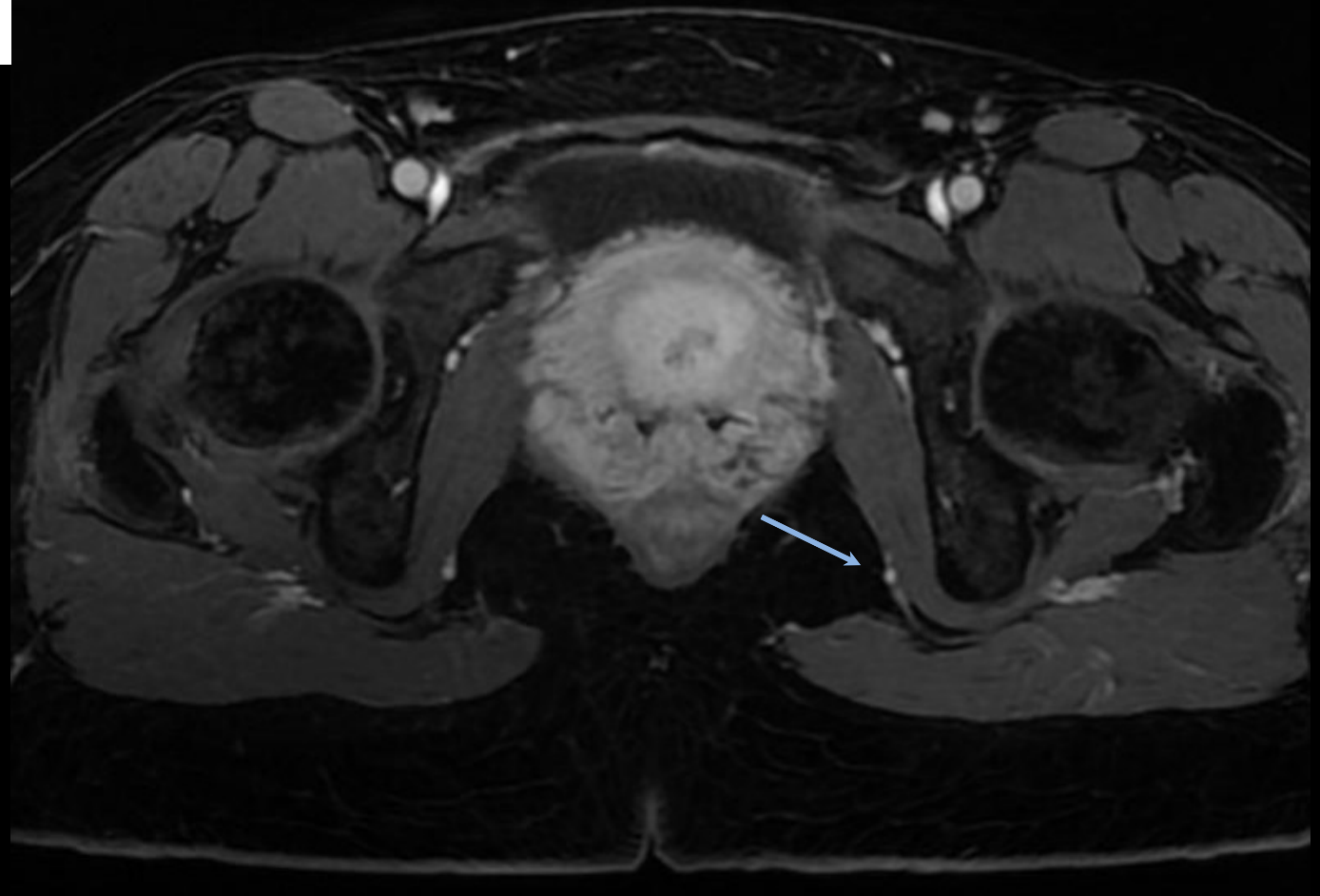

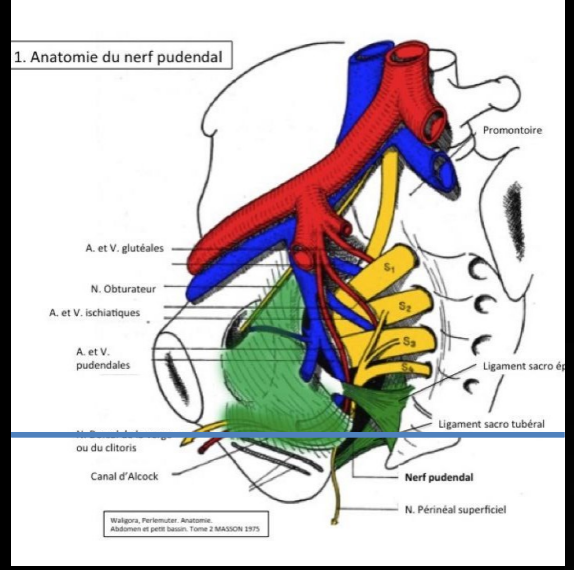
1. Anatomie du nerf pudendal
Promontoire
A. et V. glutéales
N. Obturateur
A. et V. ischiatiques
A. et V. pudendales
Ligament sacro tubéral
ou du clitoris
Canal d'Alcock
Nerf pudendal
N. Périnéal superficiel
Walgora, Perlemuter. Anatomie. Abdomen et petit bassin. Tome 2 MASSON 1975

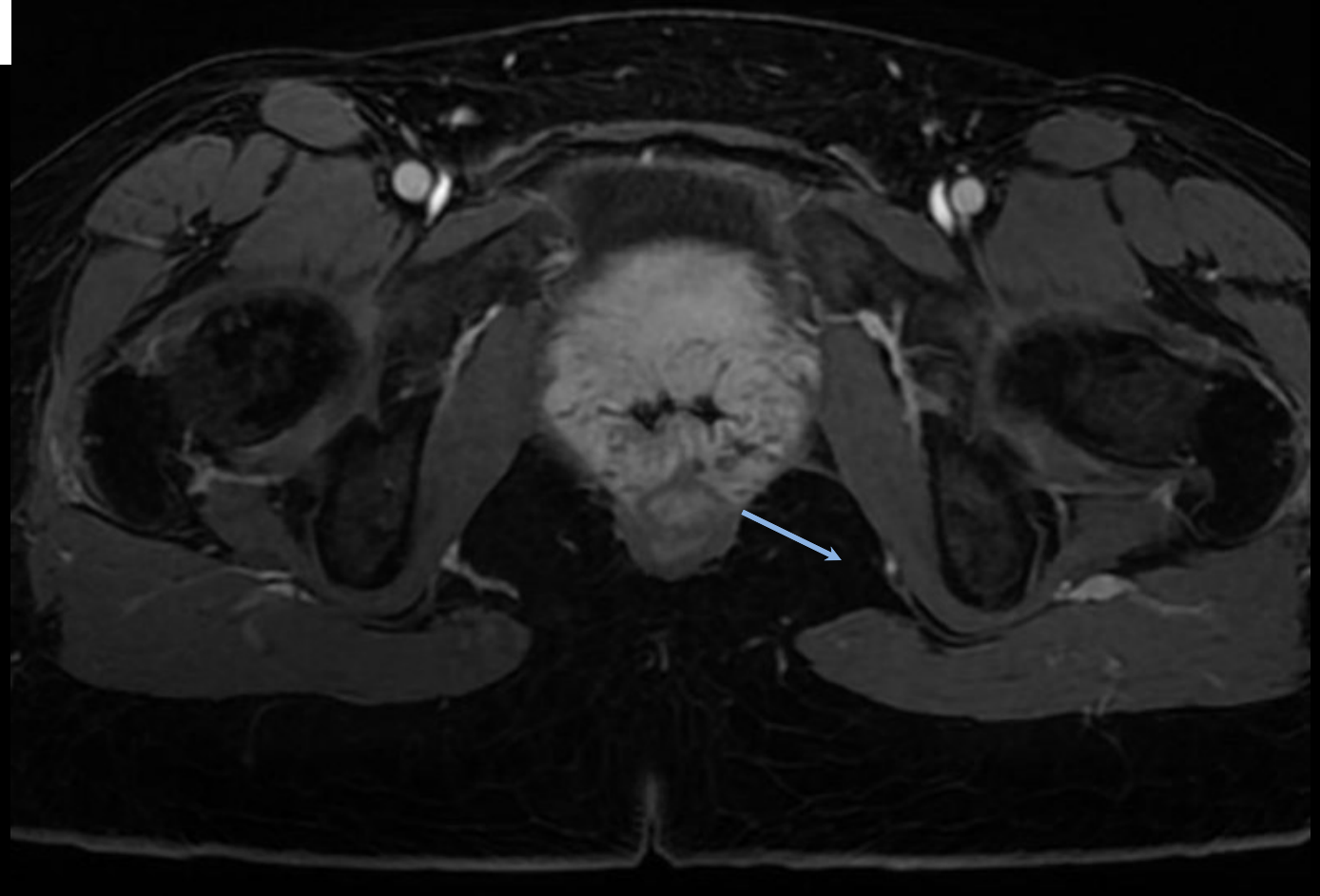

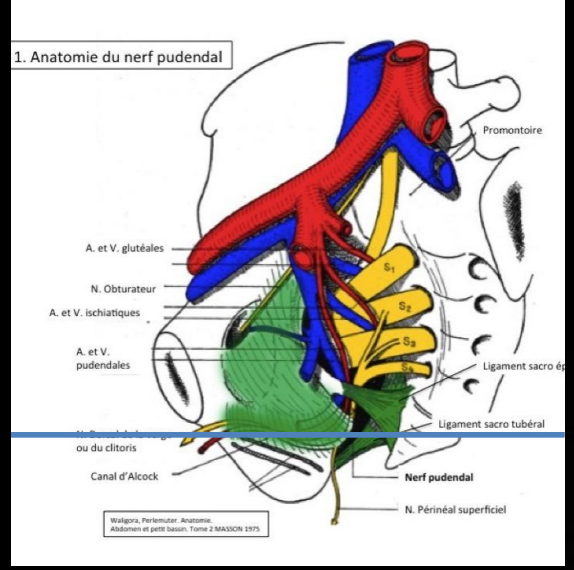
1. Anatomie du nerf pudendal
Promontoire
A. et V. glutéales
N. Obturateur
A. et V. ischiatiques
A. et V. pudendales
Ligament sacro tubéral
ou du clitoris
Canal d'Alcock
Nerf pudendal
N. Périnéal superficiel
Walgora, Perlemuter. Anatomie. Abdomen et petit bassin. Tome 2 MASSON 1975

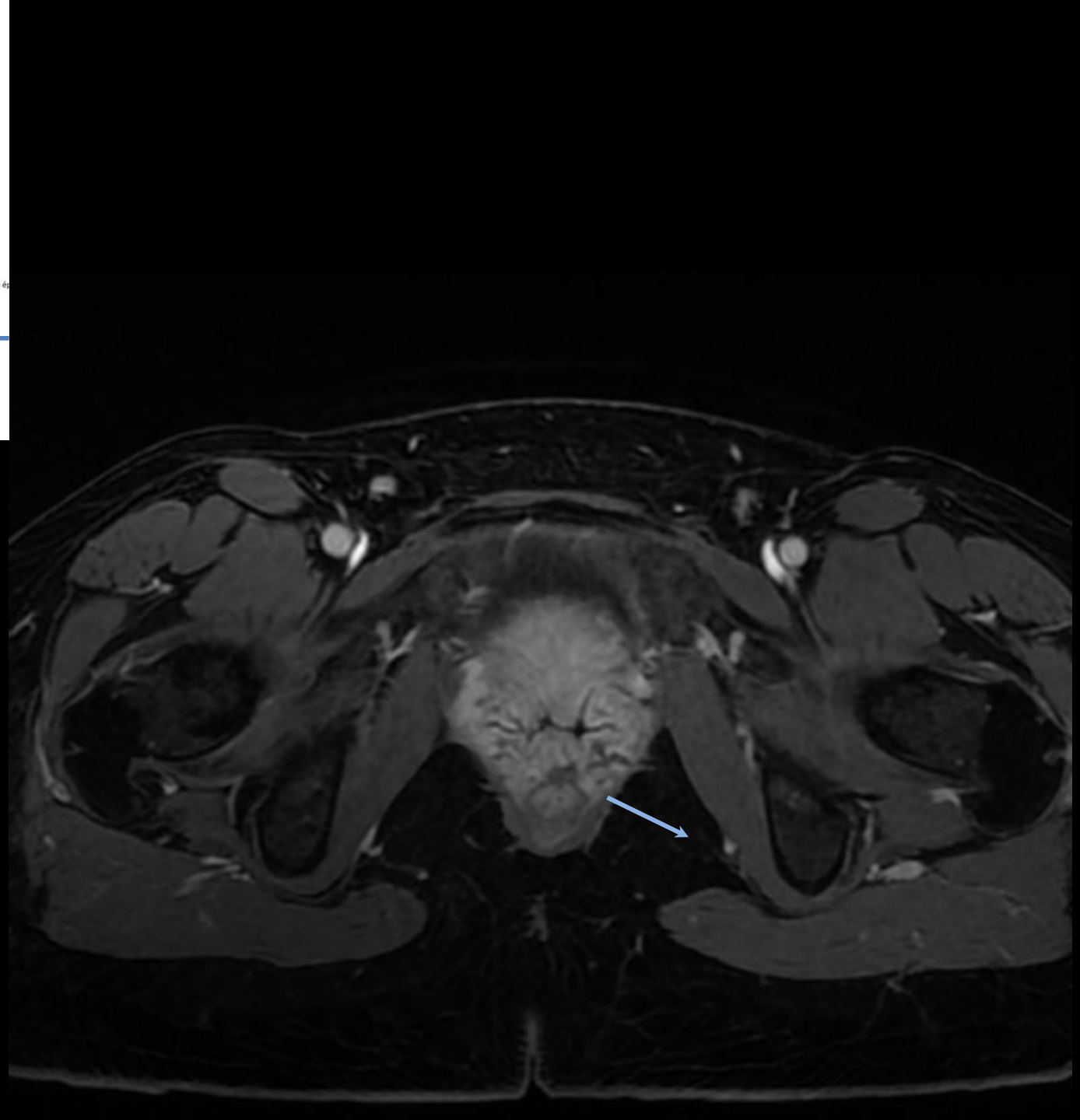

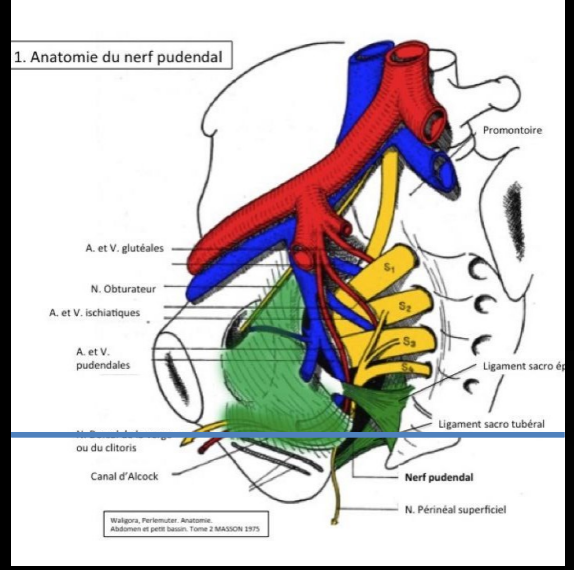
1. Anatomie du nerf pudendal
Promontoire
A. et V. glutéales
N. Obturateur
A. et V. ischiatiques
A. et V. pudendales
Ligament sacro tubéral
ou du clitoris
Canal d'Alcock
Nerf pudendal
N. Périnéal superficiel
Walgora, Perlemuter. Anatomie. Abdomen et petit bassin. Tome 2 MASSON 1975

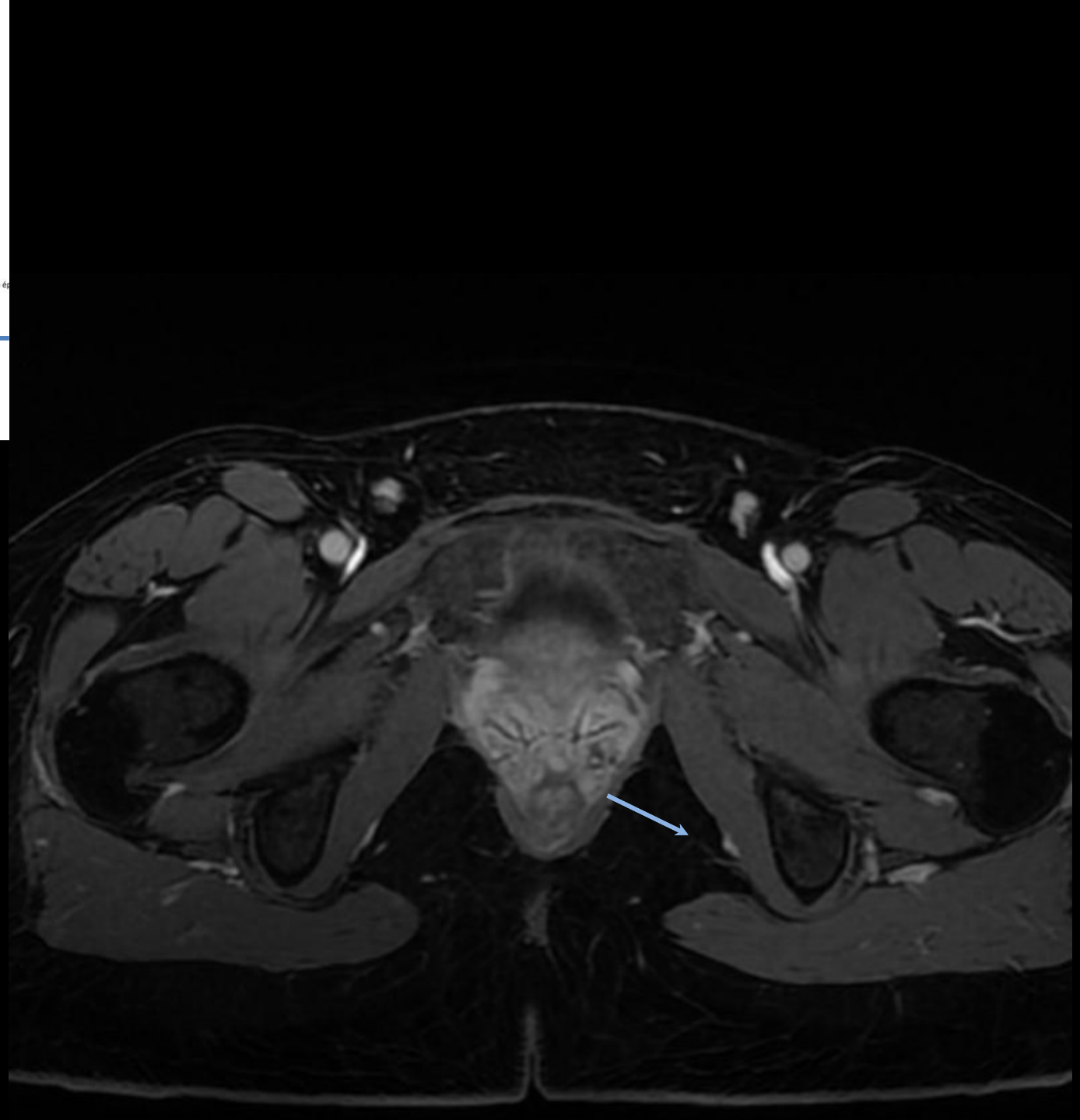

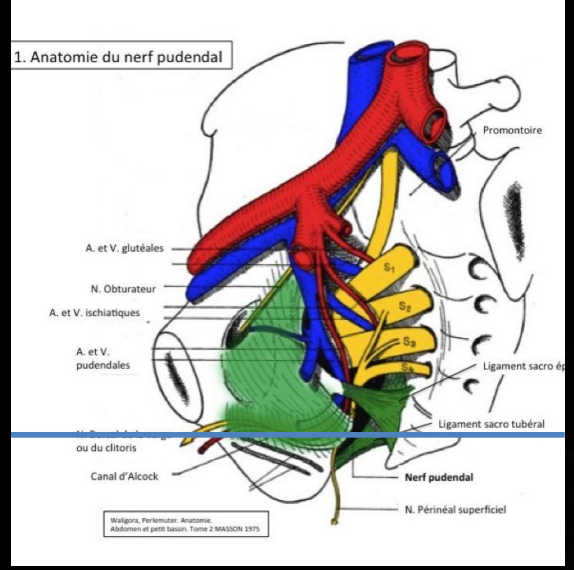
1. Anatomie du nerf pudendal
Promontoire
A. et V. glutéales
N. Obturateur
A. et V. ischiatiques
A. et V. pudendales
Ligament sacro tubéral
ou du clitoris
Canal d'Alcock
Nerf pudendal
N. Périnéal superficiel
Walgora, Perlemuter. Anatomie. Abdomen et petit bassin. Tome 2 MASSON 1975

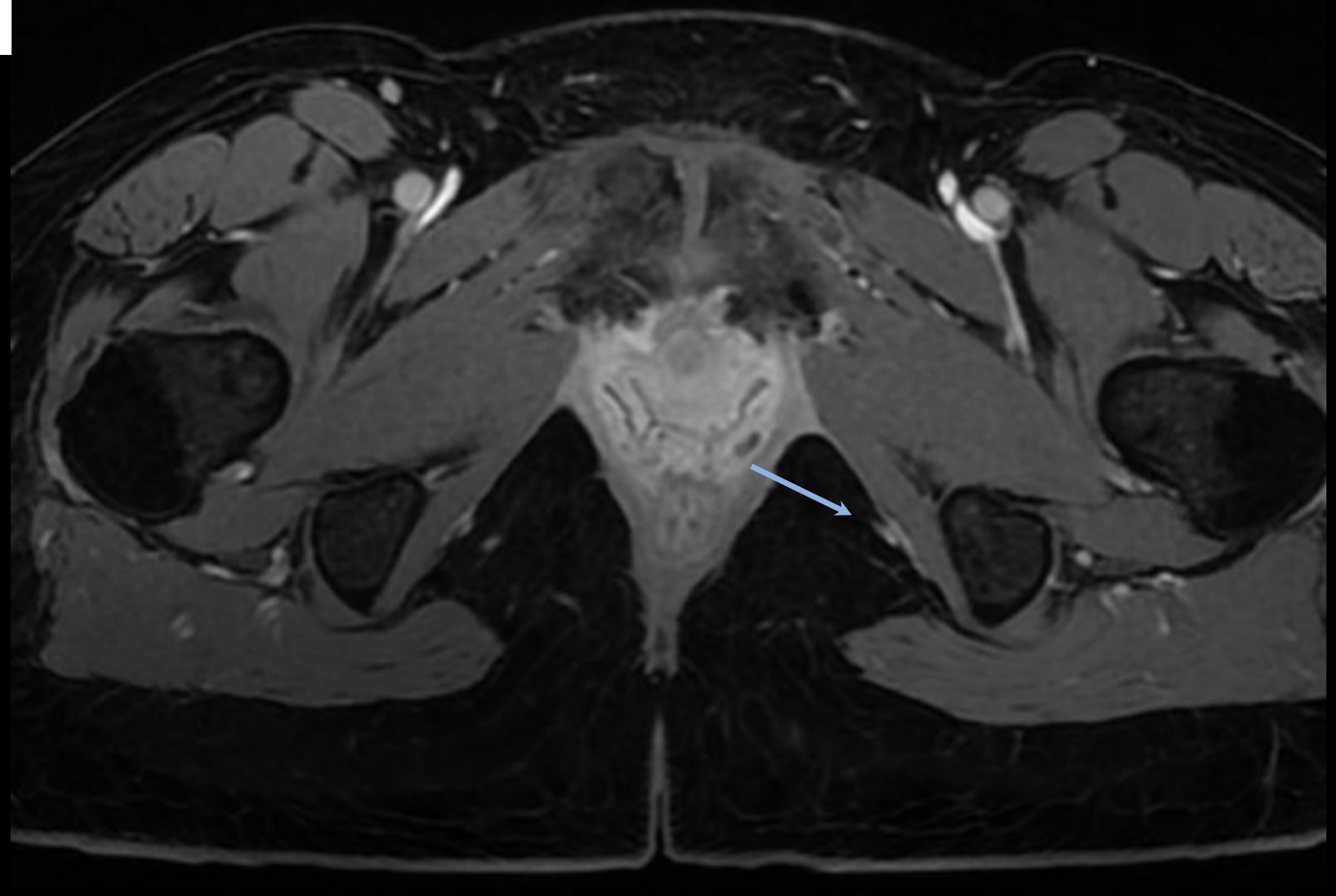

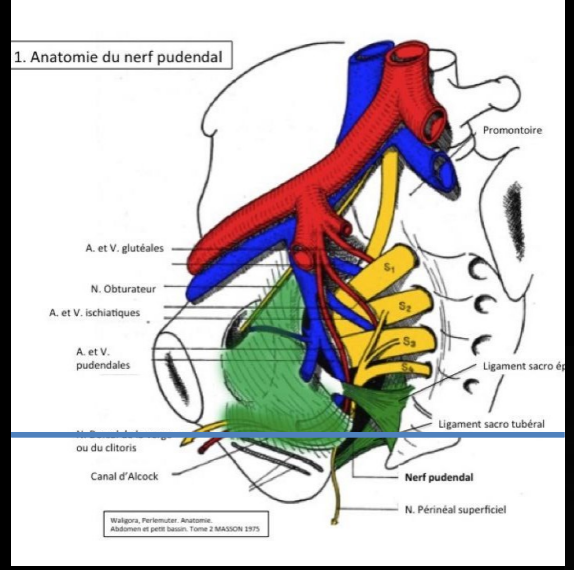
1. Anatomie du nerf pudendal
Promontoire
A. et V. glutéales
N. Obturateur
A. et V. ischiatiques
A. et V. pudendales
Ligament sacro tubéral
ou du clitoris
Canal d'Alcock
Nerf pudendal
N. Périnéal superficiel
Walgora, Perlemuter. Anatomie. Abdomen et petit bassin. Tome 2 MASSON 1975

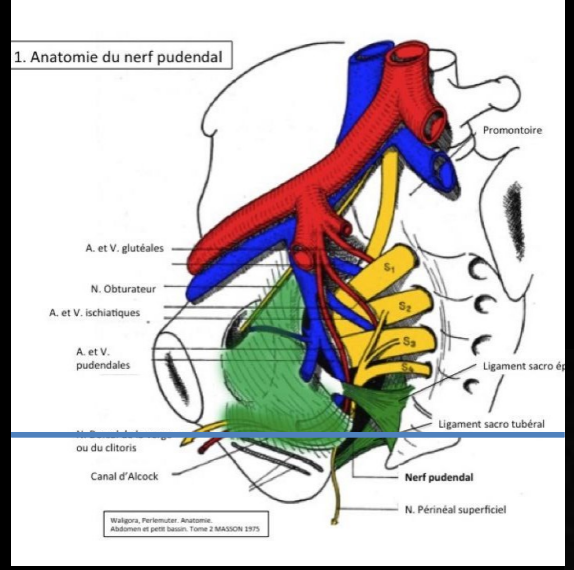
1. Anatomie du nerf pudendal
Promontoire
A. et V. glutéales
N. Obturateur
A. et V. ischiatiques
A. et V. pudendales
Ligament sacro tubéral
ou du clitoris
Canal d'Alcock
Nerf pudendal
N. Périnéal superficiel
Walgora, Perlemuter. Anatomie. Abdomen et petit bassin. Tome 2 MASSON 1975

A

Received: 3 May 2021 | Accepted: 9 September 2021

DOI: 10.1002/ejp.1861

POSITION PAPER

Recommendations on the management of pudendal nerve entrapment syndrome: A formalised expert consensus

Amélie Levesque[1] | Eric Bautrant[2] | Virginie Quistrebert[1] | Guy Valancogne[3] | Thibault Riant[4] | Marc Beer Gabel[5] | Anne-Marie Leroi[6] | Katleen Jottard[7] | Luc Bruyninx[7] | Gerard Amarenco[8] | Lara Quintas[9] | Pascale Picard[10] | Thierry Vancaillie[11] | Christine Leveque[2] | Frédérique Mohy[12] | Bruno Rioult[4] | Stéphane Ploteau[13] | Jean-Jacques Labat[1] | Amandine Guinet-Lacoste[14] | Bertrand Quinio[15] | Michel Cosson[16] | Rebecca Haddad[8] | Xavier Deffieux[17] | Marie-Aimée Perrouin-Verbe[1] | Claire Garreau[18] | Roger Robert[4]

- **Recommendations sous l'égide de CONVERGENCES PP (**CONVERGENCES IN PELVI PERINEAL PAIN**)**
- **Eur J Pain 2021-Dr Amélie Levesque, CHU Nantes**
- **Consensus Formalisé d'expert**

Infiltrations

A

- objectif principal = diagnostic (Level V)
- **Infiltrer des anesthésiants locaux++**
- **Sous contrôle d'imagerie (TDM++)**
- **A l'épine sciatique (ligament sacro-épineux)**
- **Chez un patient douloureux au moment du geste (EN >4/10)**
- **En capacité d'évaluer sa douleur juste avant et au décours immédiat de l'infiltration (dans les 2 heures qui suivent)**
- **De garder une trace écrite de l'évaluation de l'intensité douloureuse au décours de l'infiltration.**

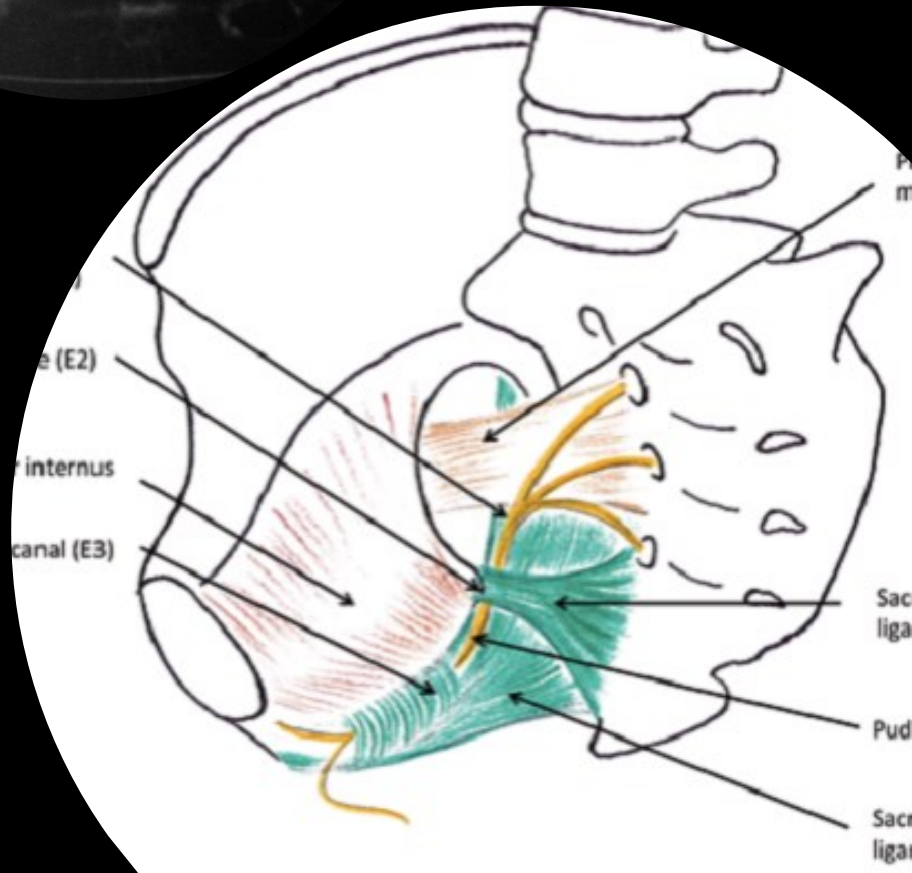

Infiltrations

A

Bloc anesthésique positif si diminution de l'EN >**50 %** de la douleur initiale (Level V)

En décubitus ventral, après de la cible. Repérage du trajet idéal de l'aiguille.
Désinfection cutanée en deux temps. Anesthésie locale des plans cutanés et sous-cutanés. Contrôle de la position. Injection et contrôle de la diffusion.

Injection à droite:
Ropivacaine 0.75 % : 2 cc ; Iopamiron 200 1cc; RFP 240
Paresthésie évoquées: oui diffusion de la solution: bonne

Injection à Gauche:
Ropivacaine 0.75 % : 3 cc ; Iopamiron 200 1cc; RFP 240
Paresthésie évoquées: oui diffusion de la solution: bonne

BLOC DIAGNOSTIQUE

Bloc analgésique immédiat (% d'amélioration ressentie): partiel

En MAX J15 : /10	EN avant : /10	EN après : /10	EN 30' après : /10
9	9	4/10	3

On demandera d'emblée un rendez-vous auprès du Dr PLOTEAU uniquement en cas de bloc transitoirement positif, afin d'évoquer la chirurgie, et je demande à Madame RIMBAULT SYLVIE de me tenir au courant dans six semaines de l'évolution soit par voie épistolaire, soit par mail (feuille d'autoévaluation) auprès de ma secrétaire.
Madame RIMBAULT SYLVIE est prévenue des risques immédiats et transitoires de dérobement du membre inférieur, ainsi que de celui d'une incontinence urinaire transitoire (en cas de blocs bilatéraux). Enfin on insiste sur la possibilité d'une augmentation des douleurs pendant les dix jours à venir. Je lui demande de me tenir au courant de l'évolution dans six semaines environ.

Très confraternellement

Docteur RIANT Thibault

Courrier remis ouvert au patient à l'intention de son médecin traitant ; feuille autoévaluation donnée

"Votre douleur, au moment de l'évaluation au temps indiqué, et par rapport à celle avant le geste, est-elle:"

	1 heure après	J1 - Matin	J1 - Soir	J2	J3	J7	J14	J21	sem.4	sem.5	sem.6
très améliorée	2	3	4								
améliorée				5	5						
un peu améliorée						6	7				
Inchangée (c'est-à-dire identique à celle avant le geste)								9	8	8	9
un peu aggravée											
aggravée											
très aggravée											
	J2	2	J3	J4	J8	J15	J22	J29	J6	J13	

Merci de remplir soigneusement le tableau ci-dessus et de renvoyer la photocopie ou la copie informatique dans 6 semaines afin de pouvoir faire une analyse ultérieure à : « douleur@groupeconfluent.fr ». Vous devez conserver l'original avec les radios

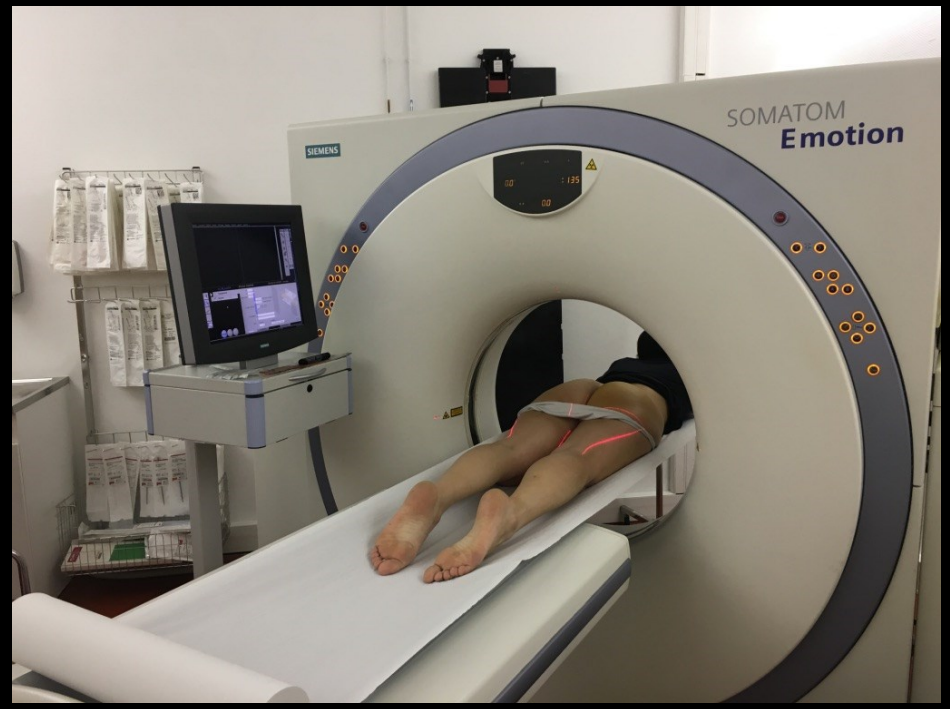

Table 1 : characteristics of the studies included in the literature review concerning injections and PNE

Author	Year	Technique	Injection number	Product(s)	N=	Target	Control	Result (> 1 month)	quality
Labat [21]	2017	CT	1						
Kale [22]	2019 ,	Echo vs manual	1 + 3						
Kastler [23]	2018	CT	1						
Le Clerc [24]	2017	CT	3	LA	30	Impar	no	+	Moderate 22/48
Amarenco [25]	1997	CT	3	LA + cortico	170	LSE + Alcock	no	-	Moderate 23/48
Mamlouk [26]	2014	CT	1	LA + cortico	31	Alcock	no	_ diag alone	Low 16/48
Puget [27]	2009	CT	1 + 2	LA + cortico	49	LSE + Alcock	no	+	Low 19/48
Fanucci [28]	2009	CT	3	LA + cortico	27	LSE + Alcock	no	+	Low 19/48
Benson [29]	2005	Electro-myography	Up to 3	LA + cortico	38	LSE	no	-	Low 11/48

Les données de la littérature ne permettent pas de conclure **sur l'effet antalgique à long terme d'une infiltration de corticoïdes. Nous ne pouvons donc pas en recommander l'utilisation à visée thérapeutique** (Niveau II)

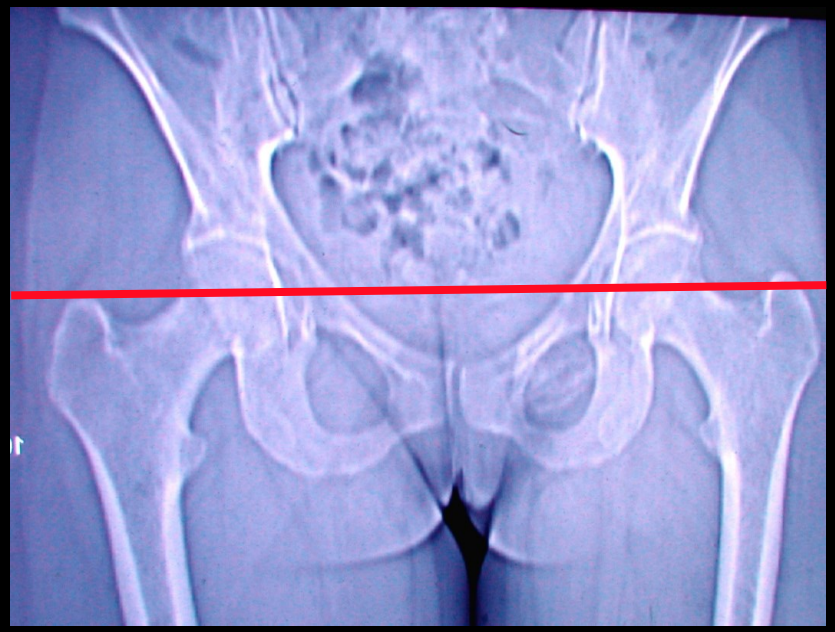

Infiltration du ligament sacro épineux
sous contrôle scanographique.

Importance de la réussite technique
Pour l'interprétation des résultats

Dr T. RIANT

A

Pas d'imagerie complémentaire!

Névralgie pudendale
Critères de Nantes

Typique=compression canalaire

Atypique

Indication chirurgicale:
Décompression nerveuse par voie transglutéale*

Imagerie complémentaire

DOI: 10.1002/ejp.1861

POSITION PAPER

Recommendations on the management of pudendal nerve entrapment syndrome: A formalised expert consensus

Amélie Levesque[1] | Eric Bautrant[2] | Virginie Quistrebert[1] | Guy Valancogne[3] | Thibault Riant[4] | Marc Beer Gabel[5] | Anne-Marie Leroi[6] | Katleen Jottard[7] | Luc Bruyninx[7] | Gerard Amarenco[8] | Lara Quintas[9] | Pascale Picard[10] | Thierry Vancaillie[11] | Christine Leveque[2] | Frédérique Mohy[12] | Bruno Rioult[4] | Stéphane Ploteau[13] | Jean-Jacques Labat[1] | Amandine Guinet-Lacoste[14] | Bertrand Quinio[15] | Michel Cosson[16] | Rebecca Haddad[8] | Xavier Deffieux[17] | Marie-Aimée Perrouin-Verbe[1] | Claire Garreau[18] | Roger Robert[4]

Imagerie complémentaire: IRM V

- Protocole
  - Glucagen
  - T2 sagittal sur rachis lombaire (racines QDC)
  - T2 axial-coronal sur le pelvis et le périnée
  - T1 sans et avec FS sur le pelvis et le périnée
  - T1 FS IV+

  - Options: T2 3D/ Diffusion/perfusion

CAS N°1

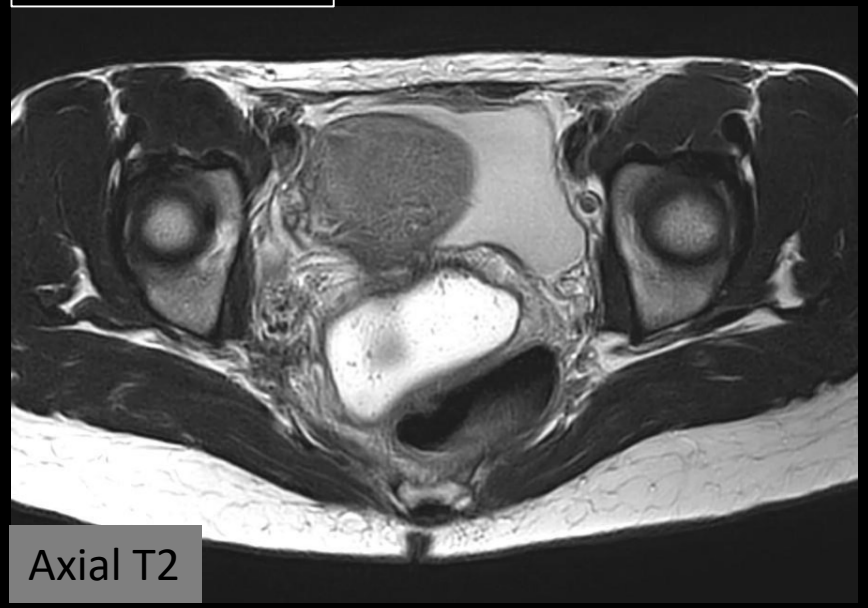

Axial T2

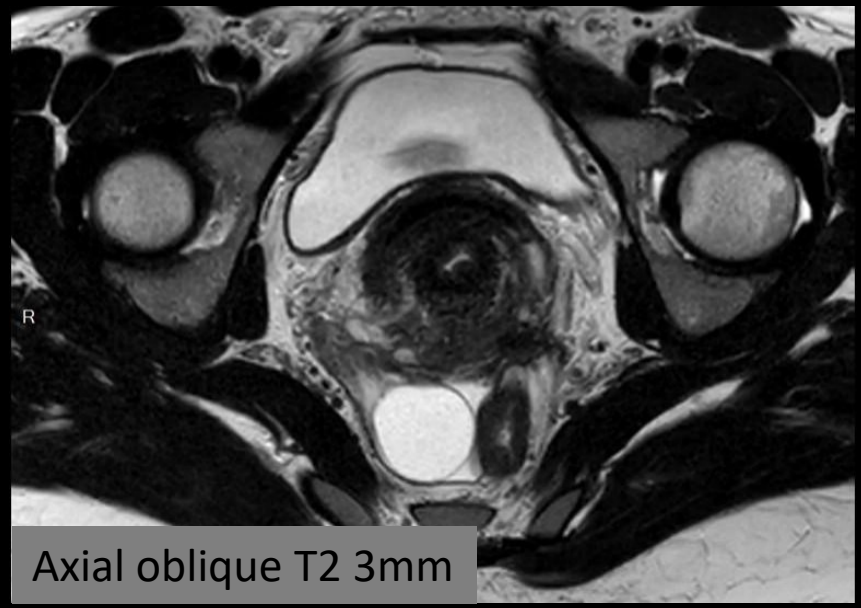

Axial oblique T2 3mm

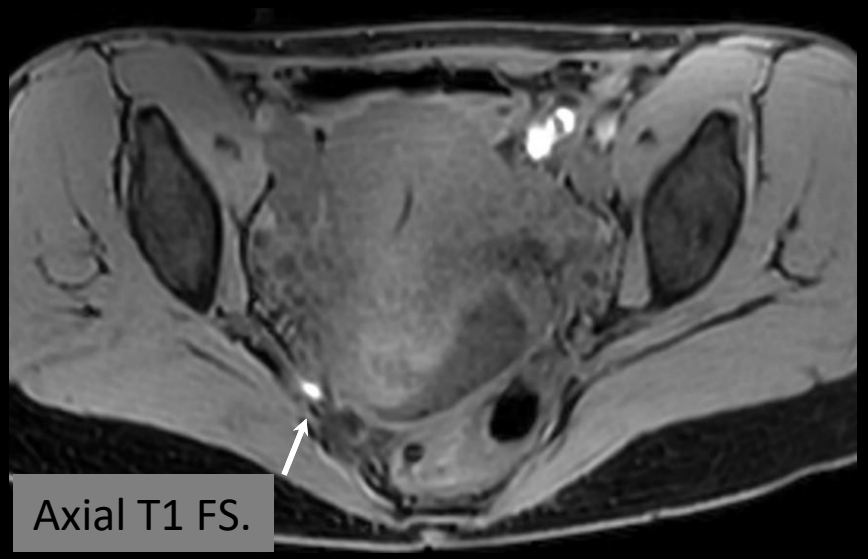

Axial T1 FS.

Implant d'endométriose pelvienne profonde au sein de la grande échancrure sciatique.

V

CAS N°2

V

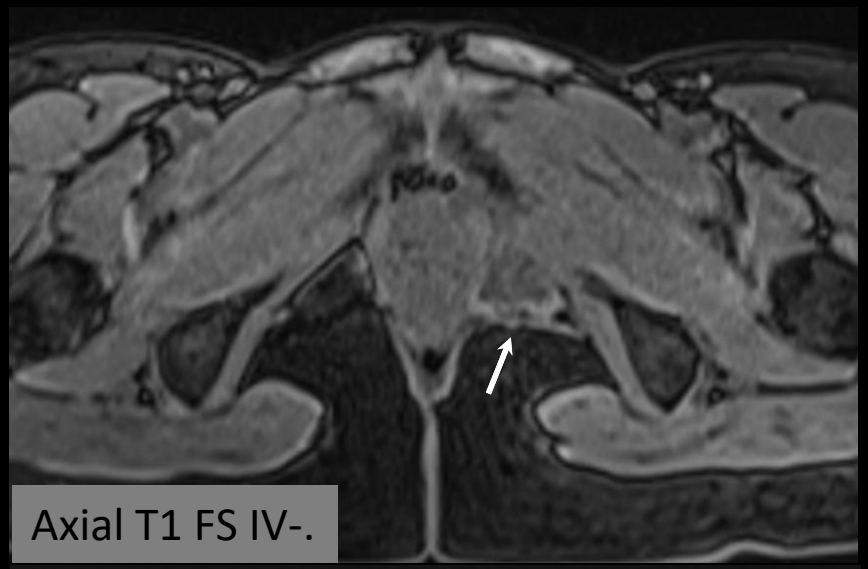

Axial T1 FS IV-.

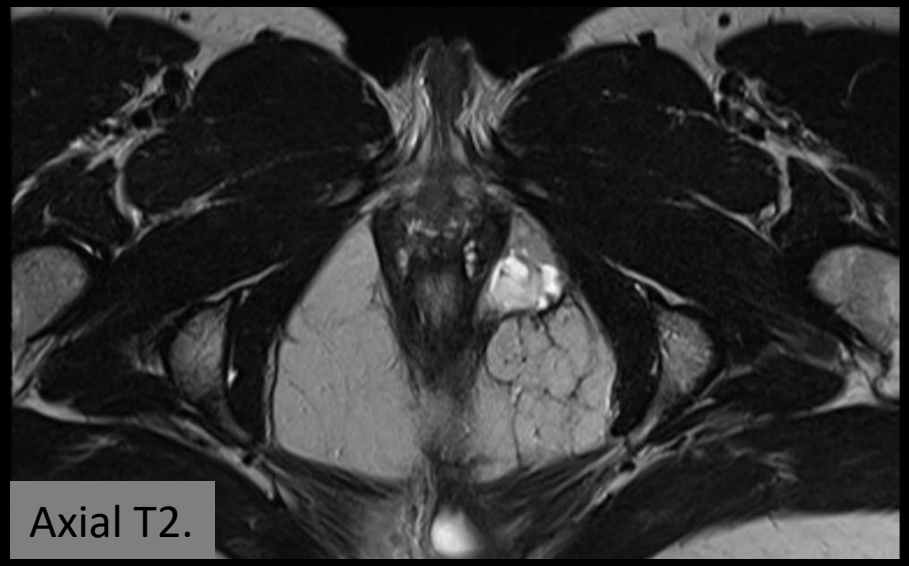

Axial T2.

Axial T1 FS IV+.

B1000.

Sarcome du stroma endométrial

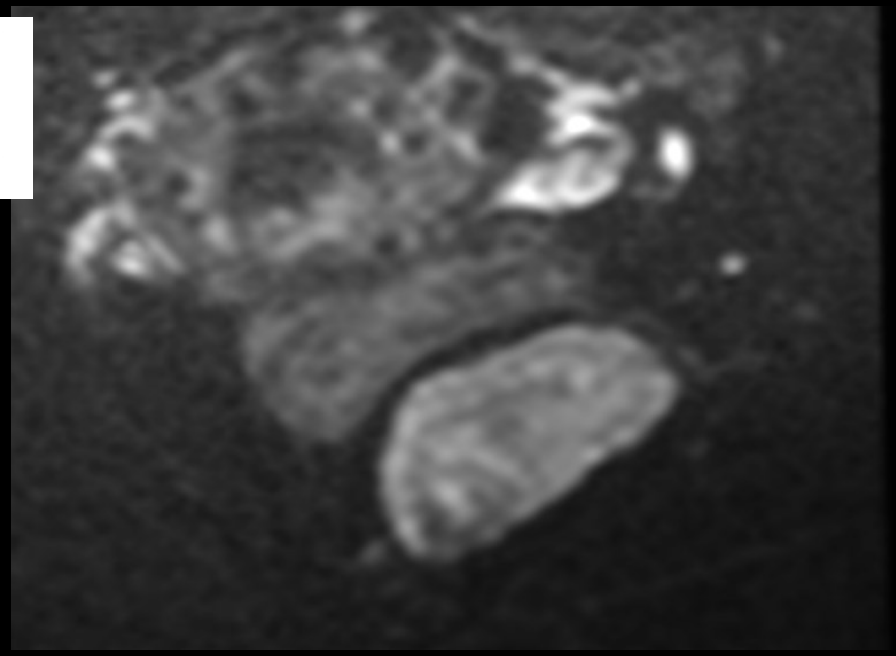

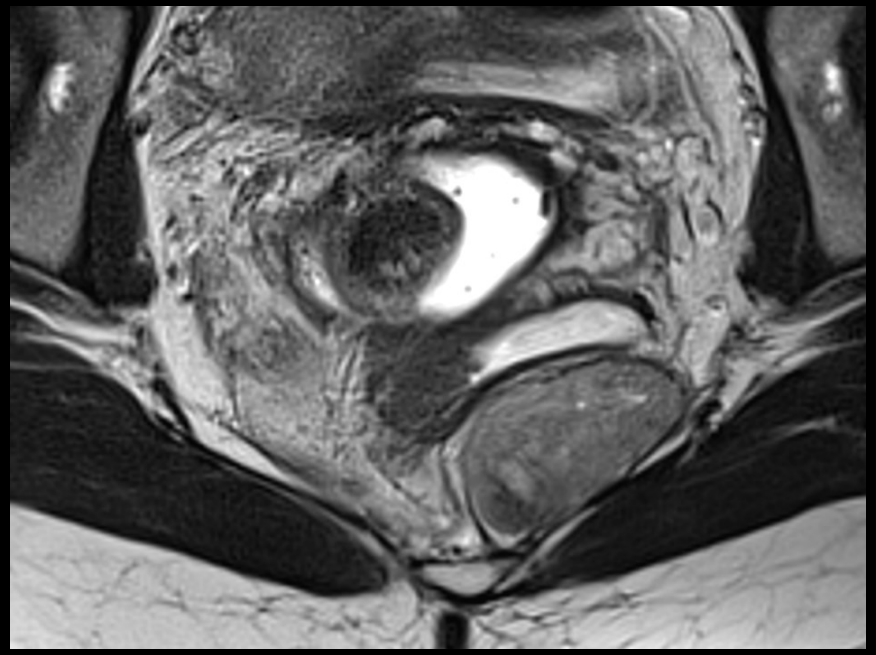

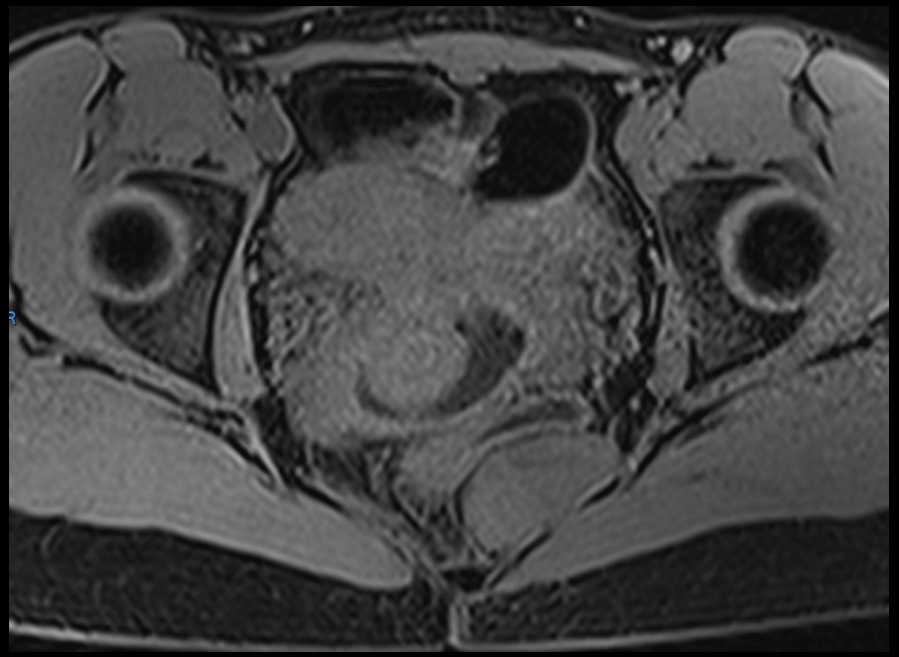

Remerciement Dr E. GRAS

Les autres névralgies périnéales

A

- Névralgies clunéales:
  - Diagnostic clinique
  - 20% NC associées à NP
  - Etiologie principale: syndrome canalaire par fascia glutéal profond
  - Imagerie:
    - Infiltration endoischiatique
    - Imagerie complémentaire exceptionnelle en cas d’atypie clinique

Anatomie du nerf clunéal inférieur

A

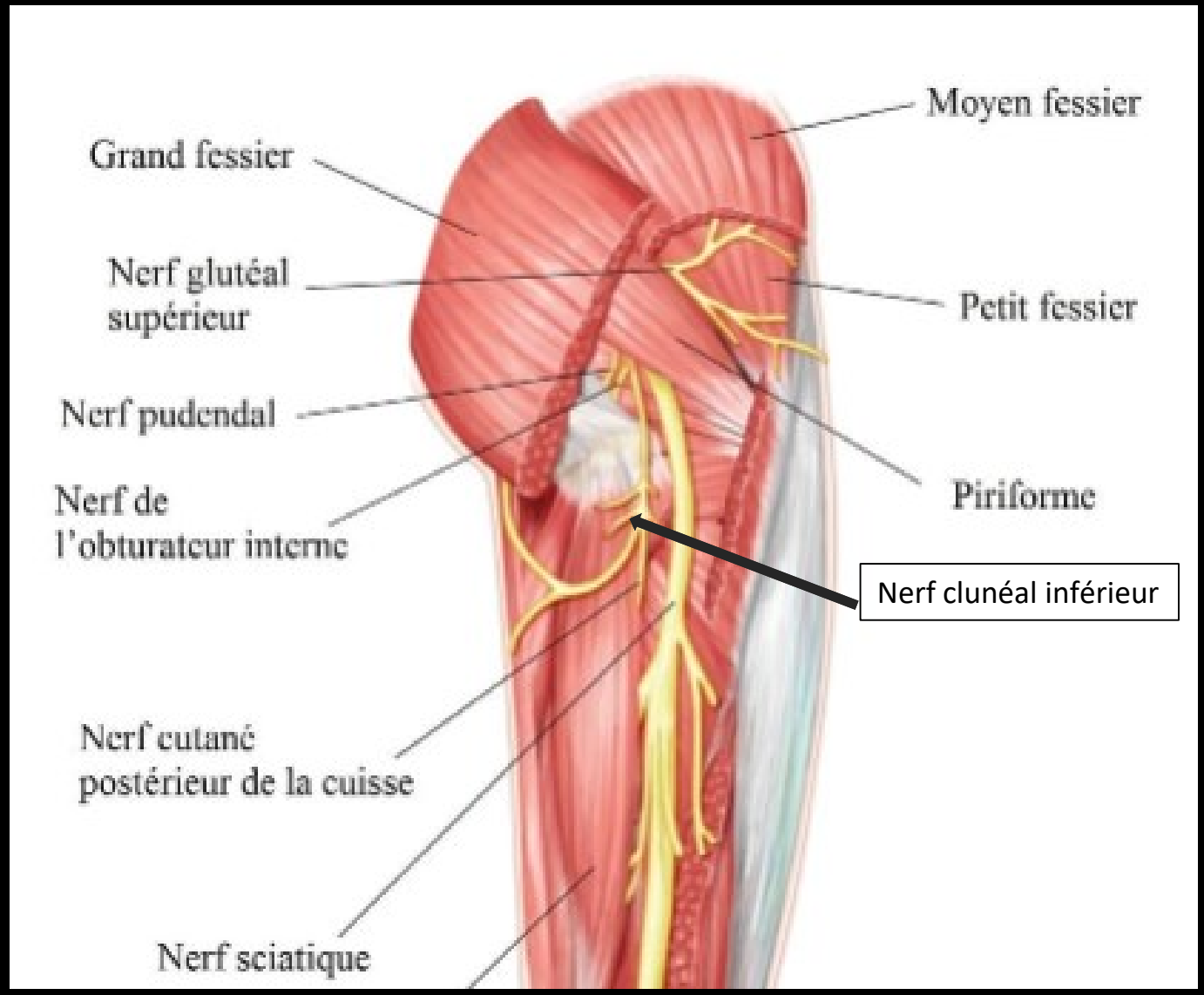

V

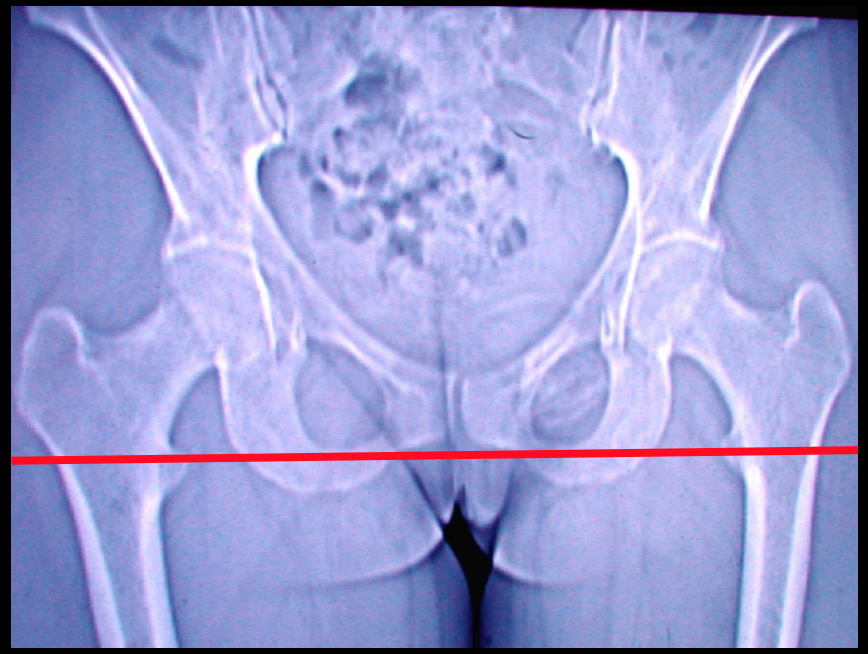

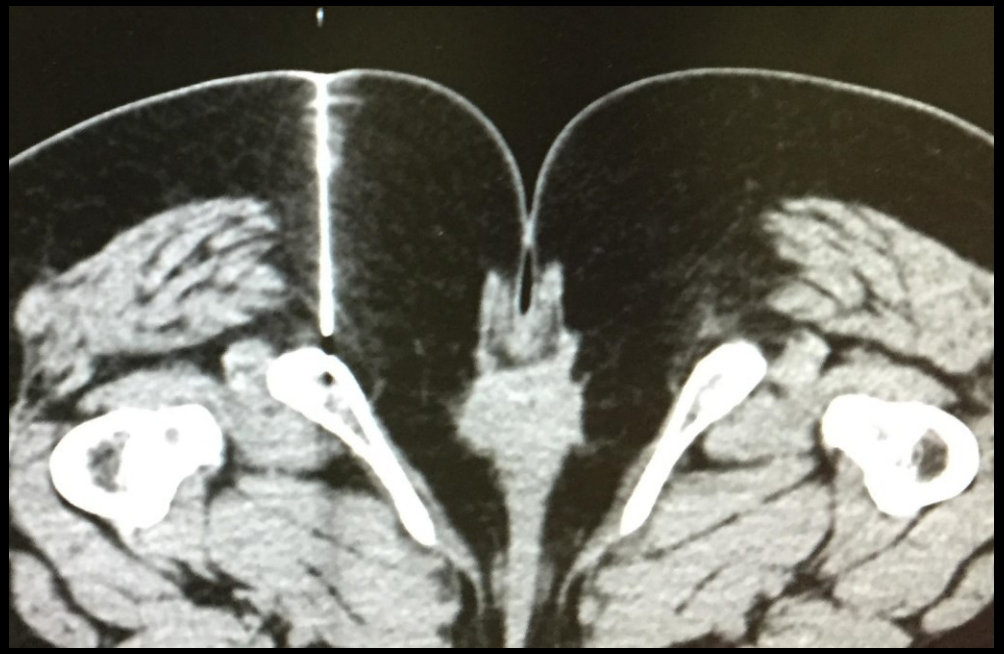

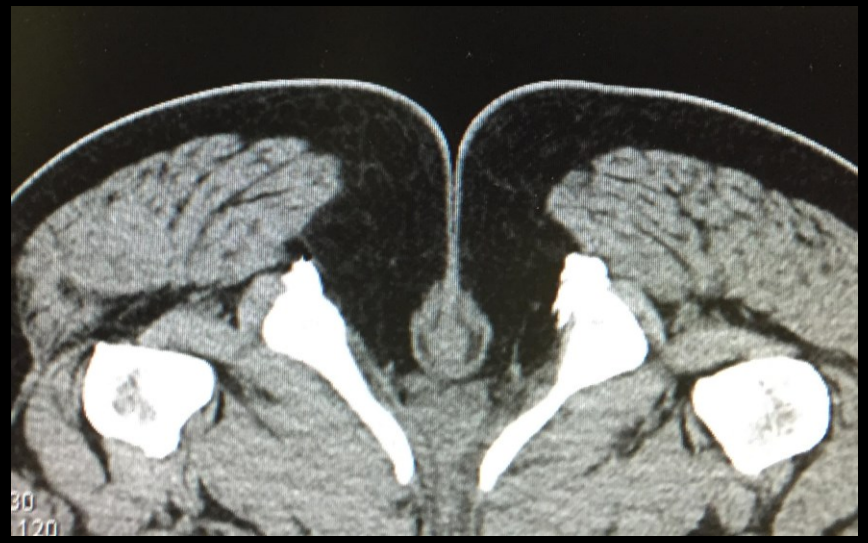

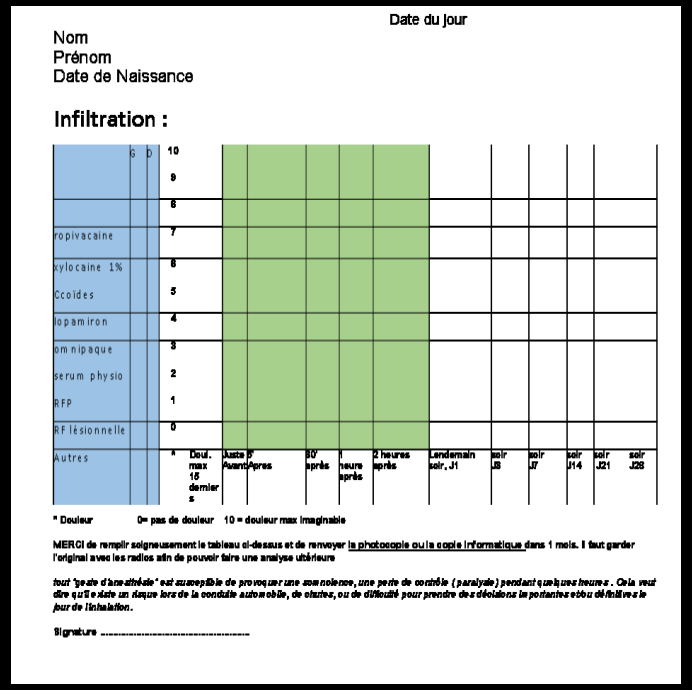

Date du jour

Nom
Prénom
Date de Naissance

Infiltration :

	G	D												
			10											
			9											
			8											
ropivacaine			7											
xylocaine 1%			6											
Ccoïdes			5											
lopamiron			4											
omnipaque			3											
serum physio			2											
RFP			1											
RF lésionnelle			0											
Autres			* Doul. max 15 derniers	Juste Avant	5' Apres	30' après	1 heure après	2 heures après	Lendemain soir, J1	soir J3	soir J7	soir J14	soir J21	soir J28

* Douleur 0= pas de douleur 10 = douleur max imaginable

MERCI de remplir soigneusement le tableau ci-dessus et de renvoyer la photocopie ou la copie informatique dans 1 mois. Il faut garder l'original avec les radios afin de pouvoir faire une analyse ultérieure

tout "geste d'anesthésie" est susceptible de provoquer une somnolence, une perte de contrôle (paralysie) pendant quelques heures. Cela veut dire qu'il existe un risque lors de la conduite automobile, de chutes, ou de difficulté pour prendre des décisions importantes et/ou définitives le jour de l'inhalation.

Signature .....

Dr T. RIANT

Infiltration du nerf clunéal inférieur en endoischiatique

Take home message

V

- Discerner la cavité pelvienne (végétative) de la paroi pelvienne (douleurs projetées ++ et ACNES)

- Périnée: NEVRALGIE PUDENDALE

Atypie clinique
Indication chirurgicale

L’hypersensibilisation

dysfonction du système nociceptif
seuils de perceptions abaissés
défauts des contrôles inhibiteurs
=douleurs diffuses, prolongée associées à plusieurs dyfonctions d’organes (SII, SDV, Dyspareunies…)

score de ConvergencesPP

ref